Официален орган на Българското Дружество по Белодробни Болести

Thoracic Торакална Medicine Медицина

Official Journal of the Bulgarian Respiratory Society

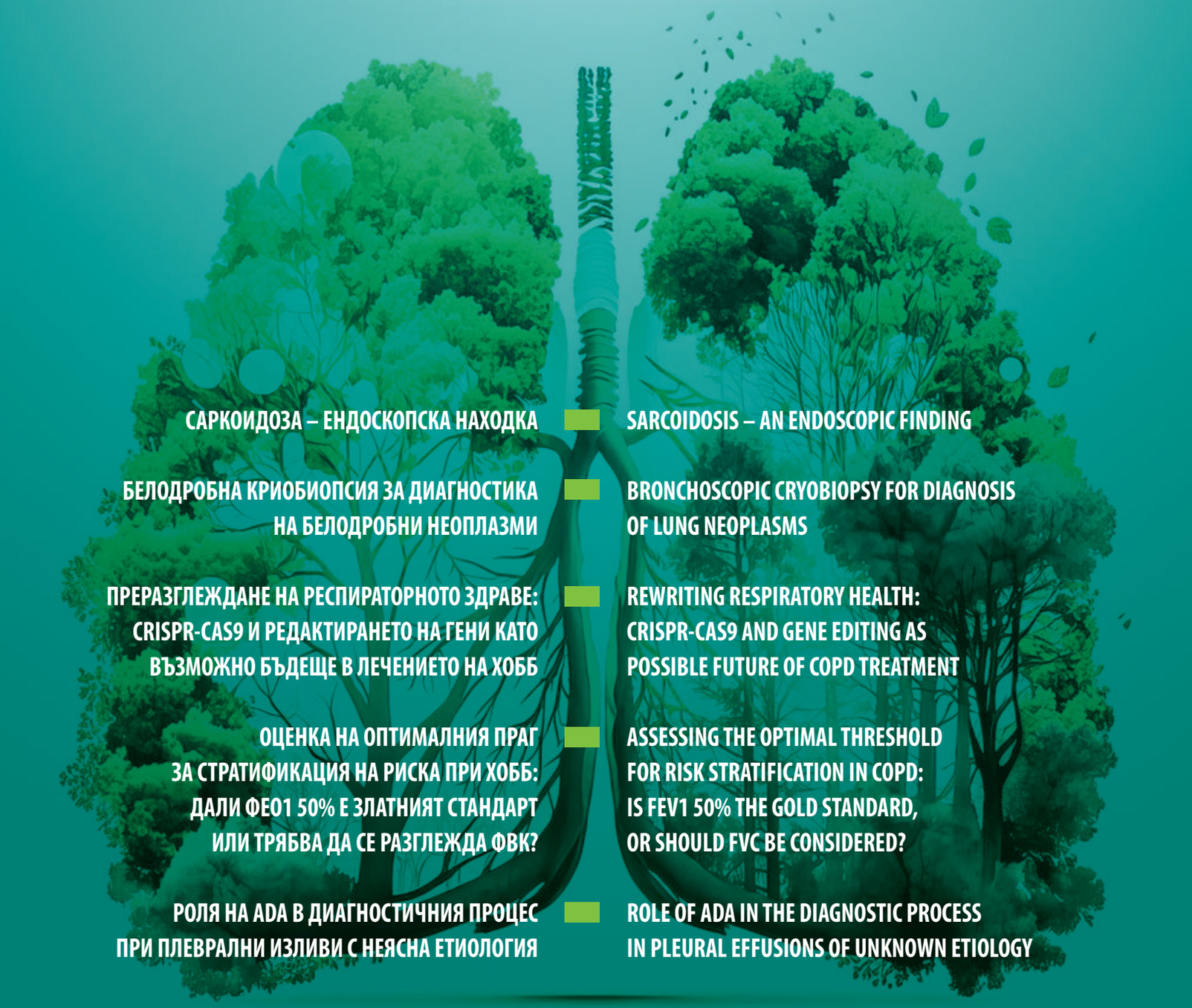

САРКОИДОЗА – ЕНДОСКОПСКА НАХОДКА

SARCOIDOSIS – AN ENDOSCOPIC FINDING

БЕЛОДРОБНА КРИОБИОПСИЯ ЗА ДИАГНОСТИКА НА БЕЛОДРОБНИ НЕОПЛАЗМИ

BRONCHOSCOPIC CRYOBIOPSY FOR DIAGNOSIS OF LUNG NEOPLASMS

ПРЕРАЗГЛЕЖДАНЕ НА РЕСПИРАТОРНОТО ЗДРАВЕ: CRISPR-CAS9 И РЕДАКТИРАНЕТО НА ГЕНИ КАТО ВЪЗМОЖНО БЪДЕЩЕ В ЛЕЧЕНИЕТО НА ХОББ

REWRITING RESPIRATORY HEALTH: CRISPR-CAS9 AND GENE EDITING AS POSSIBLE FUTURE OF COPD TREATMENT

ОЦЕНКА НА ОПТИМАЛНИЯ ПРАГ ЗА СТРАТИФИКАЦИЯ НА РИСКА ПРИ ХОББ: ДАЛИ ФЕО1 50% Е ЗЛАТНИЯТ СТАНДАРТ ИЛИ ТРЯБВА ДА СЕ РАЗГЛЕЖДА ФВК?

ASSESSING THE OPTIMAL THRESHOLD FOR RISK STRATIFICATION IN COPD: IS FEV1 50% THE GOLD STANDARD, OR SHOULD FVC BE CONSIDERED?

РОЛЯ НА ADA В ДИАГНОСТИЧНИЯ ПРОЦЕС ПРИ ПЛЕВРАЛНИ ИЗЛИВИ С НЕЯСНА ЕТИОЛОГИЯ

ROLE OF ADA IN THE DIAGNOSTIC PROCESS IN PLEURAL EFFUSIONS OF UNKNOWN ETIOLOGY

печатно издание: **ISSN 1313-9827** / онлайн издание: **ISSN 3033-0165**

Том XIII / 2024 / Брой 3
Volume XIII / 2024 / Issue 3

БЪЛГАРСКО ДРУЖЕСТВО ПО БЕЛОДРОБНИ БОЛЕСТИ

Chiesi



Trimbow®

87 микрограма beclometasone dipropionate
5 микрограма formoterol fumaratedihydrate
9 микрограма glycopyrronium
Разтвор под налягане за инхалация

172 микрограма beclometasone dipropionate
5 микрограма formoterol fumaratedihydrate
9 микрограма glycopyrronium
Разтвор под налягане за инхалация

Фиксирана тройна комбинация за превенция на средно тежки и тежки екзацербации при пациенти с Астма[1,2]

Двукратен дневен прием в познато pMDI устройство за облекчаване на симптомите през деня и нощта, и подобряване на белодробната функция[1,2,5]

Extrafine частици със среден аеродинамичен размер на масата MMAD<2 μm, чрез които се постига депозиция в големите и малките дихателни пътища[1,3,4]

Преди да изпишете Trimbow®, моля запознайте се с кратката характеристика на продукта (КХП).
Пълна информация можете да получите от:
Киези България ЕООД
София 1330, ул.Гюешево 83
БЦ „Сердика“, офис 103-105, тел. 02 9201205

ПО ЛЕКАРСКО ПРЕДПИСАНИЕ

Притежател на разрешение за употреба:
Chiesi Pharmaceutici S.p.A. Via Palermo 26/A
43122 Parma, Италия
Рег. № EU/1/17/1208/002
Рег. № EU/1/17/1208/007

BG.TRI.23.03.05
ИАЛ-12125/16-03-2023

От медицинските специалисти се изисква да съобщават всяка подозирана нежелана реакция чрез националната система: www.bda.bg

Източници:
1. Trimbow, К Х П (https://www.ema.europa.eu)
2. Virchowetal.,Lancet2019;394:1737‘ 49
3. Singh, D. .Expert opinion on pharmacotherapy, 2018, 19.11: 1279-1287.
4. Singh et al. International journal of chronic obstructive pulmonary disease 2017, 12: 2917.
5. Papi et al. JACI 2021; 262-265.e2

OFEV® (nintedanib) - ПЪРВОТО и ЕДИНСТВЕНО антифибротично лечение, одобрено за 3 терапевтични показания:

- ИДИОПАТИЧНА БЕЛОДРОБНА ФИБРОЗА
- СВЪРЗАНА СЪС СИСТЕМНА СКЛЕРОЗА ИББ*
- ХРОНИЧНИ ФИБРОЗИРАЩИ ИББ С ПРОГРЕСИВЕН ФЕНОТИП.[1]



* ИББ - Интерстициални Белодробни Болести

Избрана информация от КХП OFEV* Ofev 150 mg меки капсули и **Ofev 100 mg** меки капсули. Качествен и количествен състав: Ofev 100 mg меки капсули. Една мека капсула съдържа 100 mg нинтеданиб (nintedanib) (под формата на езилат). Ofev 150 mg меки капсули. Една мека капсула съдържа 150 mg нинтеданиб (nintedanib) (под формата на езилат) **Терапевтични показания:** Ofev е показан при възрастни за лечение на идиопатична белодробна фиброза (ИБФ). Ofev е показан също при възрастни за лечение на други хронични фиброзиращи интерстициални белодробни болести (ИББ) с прогресивен фенотип. Ofev е показан при възрастни за лечение на свързана със системна склероза интерстициална белодробна болест (ССк-свързана ИББ). **Дозировка и начин на приложение:** Препоръчителната доза нинтеданиб е 150 mg два пъти дневно, приложена приблизително през 12 часа. Дневна доза от два пъти по 100 mg се препоръчва за използване само при пациенти, които са показали непоносимост към дневна доза от два пъти по 150 mg. Не трябва да се надвишава препоръчителната дневна доза от 300 mg. **Специални популации:** Пациенти в старческа възраст (≥ 65 год) - като цяло не са наблюдавани разлики в безопасността и ефикасността при пациенти в старческа възраст. Не се налага априориадаптиране на дозата в зависимост от възрастта на пациентите. Бъбречно увреждане. Не се налага корекция на началната доза при пациенти с леко до умерено бъбречно увреждане. Чернодробно увреждане: При пациенти с леко чернодробно увреждане (Child Pugh A) препоръчителната доза Ofev е 100 mg два пъти дневно с интервал приблизително 12 часа. Не се препоръчва лечение с Ofev при пациенти с умерено (Child PughB) и тежко (Child PughC) чернодробно увреждане. **Противопоказания:** Бременност. Свръхчувствителност към нинтеданиб, фъстъци или соя, или към някое от помощните вещества. **Специални предупреждения и предпазни мерки при употреба:** Стомашно-чревни нарушения Диария: Диария е най-честата стомашно-чревна нежелана реакция, съобщена при 62,4% спрямо 18,4% от пациентите, лекувани съответно с Ofev и плацебо в проучването INPULSIS. Пациентите трябва да бъдат лекувани при първите прояви с адекватно хидратиране и антидиарични лекарствени продукти, като лоперамид, като може да се наложи прекратяване на лечението. Лечението с Ofev може да се поднови с намалена доза (100 mg два пъти дневно) или с цялата доза (150 mg доза два пъти дневно). Гадене и повръщане: Често съобщавани нежелани реакции от страна на стомашно-чревния тракт са гадене и повръщане.При повечето пациенти с гадене и повръщане събитието е леко до умерено. **Чернодробна функция:** Не са проучени безопасността и ефикасността на Ofev при пациенти с умерено (Child PughB) или тежко (Child PughC) чернодробно увреждане. По тази причина не се препоръчва лечение с Ofev при такива пациенти. Повишенията на чернодробните ензими (ALT, AST, алкална фосфатаза (ALKP) в кръвта,гамаглутамилтрансфераза (GGT)) и билирубина в повечето случаи са обратими след намаляване на дозата или прекъсване на лечението. Ако се установи повишаване на трансаминазите (AST или ALT)> 3 пъти ГГН, препоръчително е да се намали дозата или да се прекрати лечението с Ofev. **Бъбречна функция:** В случай на бъбречно увреждане/ бъбречна недостатъчност, трябва да се обмисли корекция на терапията. Кръвоизлив: Потискането на рецепторите на съдовия ендотелен растежен фактор (VEGFR) може да е свързано с повишен риск от кървене. Пациентите с известен риск за кървене, включително пациентите с наследствено предразположение към кървене или пациентите, които получават антикоагулантно лечение цяла доза, не са включени в проучванията. Тези пациенти трябва да бъдат лекувани с Ofev само ако очакваната полза превишава потенциалния риск. Артериални тромбоемболични събития: Пациентите с анамнеза за скорошен инфаркт на миокарда или инсулт са били изключени от изпитванията. Бъдете внимателни, когато лекувате пациенти с по-висок сърдечносъдов риск, включително известна исхемична болест на сърцето. Венозна тромбоемболия: Не се наблюдава повишен риск от венозна тромбоемболия при лекуваните с нинтеданиб пациенти. Перфорации на стомашно-чревния тракт: Необходимо е особено внимание, когато се лекуват пациенти с предходна коремна операция, анамнеза за пептична язва, дивертикулна болест или получаващи съпътстващи кортикостероиди или НСПВС. Лечението с Ofev трябва да се започва най-малко 4 седмици след коремна операция. Хипертония: Прилагането на Ofev може да повиши кръвното налягане. Системното кръвно налягане трябва да се измерва периодично и според клиничните показания. **Бременност:** Няма информация относно употребата на Ofev при бременни жени, но предклиничните проучвания при животни са показали репродуктивна токсичност на това активно вещество. Ако пациентката забременее по време на приема на Ofev, лечението трябва да се преустанови и тя трябва да бъде информирана за потенциалния риск за плода. **Кърмене:** Няма информация за екскрецията на нинтеданиб и неговите метаболити в кърмата. Не може да се изключи риск за новородените/кърмачетата. Кърменето трябва да се преустанови по време на лечение с Ofev. **Фертилитет:** На база на предклиничните проучвания няма данни за нарушение на фертилитета при мъжки животни. Ефекти върху способността за шофиране и работа с машини: Ofev повлиява в малка степен способността за шофиране и работа с машини. Пациентите трябва да бъдат посъветвани да бъдат внимателни, когато шофират или използват машини по време на лечението си с Ofev. **Нежелани лекарствени реакции:** Най-често съобщаваните нежелани лекарствени реакции, свързани с употребата на нинтеданиб, включват диария, гадене и повръщане, болка в корема, намален апетит, загуба на тегло и повишаване на чернодробните ензими. Диария: В клиничните изпитвания диарията е най-честото събитие, за което се съобщава. При повечето пациенти събитието е с лека до умерена тежест. Повече от две трети от пациентите, които получават диария, съобщават за първа поява през първите три месеца на лечението. При повечето пациенти събитията се овладяват с противодиарийно лечение, намаляване на дозата или прекъсване на лечението. Повишени чернодробни ензими: За повишение на чернодробните ензими се съобщава при 13,6% от лекуваните с нинтеданиб пациенти. Повишенията на чернодробните ензими са обратими и не са свързани с клинично проявено чернодробно заболяване. Предозиране: Няма специфичен антидот или лечение при предозиране на Ofev. В случай на предозиране, лечението трябва да се преустанови и да се предприемат подходящи общи поддържащи мерки. **Срок на годност:** Да не се съхранява над 25°C. Да се съхранява в оригиналната опаковка, за да се предпази от влага. По лекарско предписание. Преди да предпишете OFEV, моля прочетете пълната Кратка характеристика на продукта (КХП), достъпна на уебсайта на Европейската агенция по лекарствата: www.ema.europa.eu. Пълната, актуална КХП може да Ви бъде предоставена и от медицинския представител на Boehringer Ingelheim.

Източници: 1. КХП OFEV

PC-BG-101377

Boehringer Ingelheim

За пълна информация:
Представителство за България Бьорингер Ингелхайм РЦВ ГмбХ о Ко КГ – клон България,
София 1505, Сердика офиси, бул. Ситняково 48, ет.8, тел: 02/ 958 79 98

OFEV® nintedanib

СЪДЪРЖАНИЕ

обзори

САРКОИДОЗА – ЕНДОСКОПСКА НАХОДКА стр. 4
Д. Димитрова, Н. Янев, Е. Меков, Д. Костадинов

БЕЛОДРОБНА КРИОБИОПСИЯ ЗА ДИАГНОСТИКА НА БЕЛОДРОБНИ НЕОПЛАЗМИ стр. 16
С. Забаданова, М. Енчева

ПРЕРАЗГЛЕЖДАНЕ НА РЕСПИРАТОРНОТО ЗДРАВЕ: CRISPR-CAS9 И РЕДАКТИРАНЕТО НА ГЕНИ КАТО ВЪЗМОЖНО БЪДЕЩЕ В ЛЕЧЕНИЕТО НА ХОББ стр. 32
Е. Меков, Т. Михалова, Ст. Стоянов, Р. Петков

оригинални статии

ОЦЕНКА НА ОПТИМАЛНИЯ ПРАГ ЗА СТРАТИФИКАЦИЯ НА РИСКА ПРИ ХОББ: ДАЛИ ФЕО1 50% Е ЗЛАТНИЯТ СТАНДАРТ ИЛИ ТРЯБВА ДА СЕ РАЗГЛЕЖДА ФВК? стр. 42
Е. Меков, Н. Янев, Н. Куртелова, Т. Михалова, Й. Ямакова, Р. Петков

РОЛЯ НА ADA В ДИАГНОСТИЧНИЯ ПРОЦЕС ПРИ ПЛЕВРАЛНИ ИЗЛИВИ С НЕЯСНА ЕТИОЛОГИЯ стр. 50
Т. Михалова, Е. Меков, Й. Ямакова, Р. Петков

CONTENTS

reviews

SARCOIDOSIS – AN ENDOSCOPIC FINDING p. 4
D. Dimitrova, N. Yanev, E. Mekov, D. Kostadinov

BRONCHOSCOPIC CRYOBIOPSY FOR DIAGNOSIS OF LUNG NEOPLASMS p. 16
S. Zabadanova, M. Encheva

REWRITING RESPIRATORY HEALTH: CRISPR-CAS9 AND GENE EDITING AS POSSIBLE FUTURE OF COPD TREATMENT p. 32
E. Mekov, T. Mihalova, St. Stoyanov, R. Petkov

original articles

ASSESSING THE OPTIMAL THRESHOLD FOR RISK STRATIFICATION IN COPD: IS FEV1 50% THE GOLD STANDARD, OR SHOULD FVC BE CONSIDERED? p. 42
E. Mekov, N. Yanev, N. Kurtelova, T. Mihalova, Y. Yamakova, R. Petkov

ROLE OF ADA IN THE DIAGNOSTIC PROCESS IN PLEURAL EFFUSIONS OF UNKNOWN ETIOLOGY p. 50
T. Mihalova, E. Mekov, Y. Yamakova, R. Petkov

Торакална Медицина
Том XIII, бр.3
ноември 2024

САРКОИДОЗА – ЕНДОСКОПСКА НАХОДКА

Д. Димитрова, Н. Янев, Е. Меков, Д. Костадинов

Медицински факултет, МУ - София
Катедра по белодробни болести
УМБАЛ „Св. Иван Рилски“ ЕАД

Резюме

Саркоидозата е мултисистемно заболяване, което се характеризира с формиране на неказеифициращи грануломи. Заболяването може да засегне всеки орган и система, но най-често се изявява с хилусна лимфаденомегалия, белодробни паренхимни промени, очни и кожни лезии. По-рядко могат да бъдат ангажирани и дихателните пътища, като ендоскопската находка може да варира: еритем и оток на лигавицата, формиране на грануларност, калдъръм, плаки, възли, бронхиална стеноза, дисторзио на дихателните пътища, тракционни бронхиектазии и бронхиолит. Засягането на дихателните пътища може да доведе до ограничаване на въздушния поток. Участието на устната, назална и фарингеална лигавица във възпалителния процес може да причини дрезгав глас, дисфагия, ларингеална парализа и обструкция на горни дихателни пътища.

Изследването на белодробната функция, образната диагностика и бронхоскопията заемат важна роля в диагностиката и лечението на засягане на дихателните пътища при пациенти със саркоидоза.

Ключови думи: саркоидоза, бронхоскопия, диагностика

reviews
Thoracic Medicine
Volume XIII, Issue 3
November 2024

SARCOIDOSIS – AN ENDOSCOPIC FINDING

D. Dimitrova, N. Yanev, E. Mekov, D. Kostadinov

Faculty of Medicine, Medical University Sofia
Department of Pulmonary Diseases
UMHAT "St. Ivan Rilski"

Abstract

Sarcoidosis is a multisystem disease characterized by the formation of non-caseating granulomas. The disease can affect any organ and system, but most often manifests itself with hilar lymphadenomegaly, lung parenchymal changes, eye, and skin lesions. Less commonly, the airways may also be involved, and endoscopic findings may vary – mucosal erythema and edema, granularity, cobblestone, plaques, nodules, bronchial stenosis, airway distortion, traction bronchiectasis, and bronchiolitis. Airway involvement may result in airflow limitation. The involvement of the oral, nasal, and pharyngeal mucosa in the inflammatory process can cause hoarseness, dysphagia, laryngeal paralysis, and upper airway obstruction.

Pulmonary function testing, imaging, and bronchoscopy play an important role in the diagnosis and treatment of airway involvement in patients with sarcoidosis.

Keywords: sarcoidosis, bronchoscopy, diagnosis

Торакална Медицина
Том XIII, бр.3
ноември 2024

Въведение

Саркоидозата е мултисистемно, грануломатозно заболяване с неизвестна етиология, което се характеризира с образуване на неказеифициращи епителоидноклетъчни грануломи. Саркоидозата първично ангажира белите дробове и лимфната система. Сравнително често срещано заболяване е и засяга предимно хора на възраст от 25-50 години.[1-6] При много пациенти заболяването е асимптоматично. Саркоидозата ангажира респираторната система в над 90% от случаите, а дихателните пътища при 2/3 от пациентите.[5,7-11]

Класическата класификация на саркоидозата е на базата на оценка от стандартна рентгенография на гръден кош. В съвременната практика компютърната томография измества класическата рентгенография при диагностика, стадиране и проследяване на пациентите със саркоидоза. Ангажирането на белодробния паренхим под формата на интерстициални инфилтрати, микронодуларни промени, фиброзни промени и различни други дифузни модели на белодробно ангажиране се установява при около 40% от пациентите със заболяването.[7,8,12] Обикновено промените са локализиране в горните 2/3 на белите дробове с асиметрично разпределение. Ангажирането на лимфните възли и белодробния паренхим от саркоидозата е добре познато на повечето клиницисти, засягането на дихателните пътища обаче често се пренебрегва.[11,13]

Засягането на дихателните пътища при пациенти със саркоидоза може да бъде диагностичен и терапевтичен проблем поради представяне с необяснима кашлица или хрипове и липсата на пълно повлияване след симптоматично лечение. С прогресиране на заболяването, честотата на ангажиране на дихателните пътища нараства и се асоциира с изява на повече симптоми и повишена смъртност.[14,15]

Целта на този обзор е да представи различните модели на ангажиране на дихателните пътища от саркоидозата и да представи нашия опит в областта.

Ангажиране на дихателните пътища

Механизмите, отговорни за въвличане на дихателните пътища във възпалението са различни.[9,11,13] Дихателните пътища от носна и устна кухина до терминалните бронхиоли могат да бъдат засегнати от заболяването (Табл. 1)

Табл. 1. Засягане на дихателните пътища при саркоидоза[13]

Ангажиране	Коментар
Оток и еритем на лигавицата	Неспецифична находка
Гранулирана лигавица	Неспецифична находка
Калдъръмена лигавица	По-често при лобарни и сегментарни бронхи
Мукозни плаки (жълтеникави)	Неспецифична находка
Мукозни възли (восъчно жълти)	Характерна особеност; Може да доведат до бронхиална обструкция
Бронхиална стеноза	Лобарните и сегментарните бронхи са засегнати по-често от централните дихателни пътища; мукозната биопсия може или не може да покаже грануломи

Background

Sarcoidosis is a multisystemic, granulomatous disease of unknown etiology characterized by the formation of noncaseating epithelioid cell granulomas. Sarcoidosis primarily involves the lungs and lymphatic system. It is a relatively common disease and mainly affects people aged 25-50 years.[1-6] In many patients, the disease is asymptomatic. Sarcoidosis involves the respiratory system in over 90% of cases, and the airways in 2/3 of patients.[5,7-11]

The classification of sarcoidosis is based on evaluation by standard chest radiography. In modern practice, computed tomography replaces classical radiography in the diagnosis, staging and follow-up of patients with sarcoidosis. Involvement of the lung parenchyma in the form of interstitial infiltrates, micronodular changes, fibrous changes, and various other diffuse patterns of lung involvement is found in about 40% of patients with the disease.[7,8,12] The changes are usually localized in the upper 2/3 of the lungs with an asymmetric distribution. Lymph node and lung parenchymal involvement by sarcoidosis is well known by the most clinicians, however, airway involvement is often overlooked.[11,13]

Airway involvement in patients with sarcoidosis can be a diagnostic and therapeutic problem due to presentation with unexplained cough or wheezing and lack of complete response after symptomatic treatment. As the disease progresses, the frequency of airway involvement increases and is associated with more symptoms and increased mortality.[14,15]

The purpose of this review is to present the different patterns of airway involvement in sarcoidosis and to present our experience in the field.

Airway engagement – an overview

The mechanisms responsible for airway involvement in inflammation are diverse.[9,11,13] The respiratory tract from the nasal and oral cavity to the terminal bronchioles can be affected by the disease (Table 1).

Table 1. Airway involvement in sarcoidosis[13]

Engagement	Comment
Edema and erythema of the mucousa	A non-specific finding
Granular mucosa	A non-specific finding
Cobblestone mucosa	More often in lobar and segmental bronchi
Mucous plaques (yellowish)	A non-specific finding
Mucous nodules (wax yellow)	Characteristic feature; May lead to bronchial obstruction
Bronchial stenosis	The lobar and segmental bronchi are affected more often than the central airways; a mucosal biopsy may or may not show granulomas

Thoracic Medicine
Volume XIII, Issue 3
November 2024

Ангажиране	Коментар
Изкривяване на дихателните пътища	По-вероятно при напреднало паренхимно заболяване
Бронхиектазии	Тракционни бронхиектазии, свързани с напреднало паренхимно заболяване; обикновено безсимптомно
Бронхиолит	Рядко
Външна компресия	Нечести; може да възникне със значителна торакална лимфаденопатия
Хиперреактивност на дихателните пътища	Среща се при до 20% от пациентите, ендобронхиалното засягане повишава риска
Ограничение на въздушния поток (FEV1/FVC < 80)	Среща се при 60% от пациентите; среща се на всеки етап
Хемоптиза	Нечести от засягане на дихателните пътища
Обструктивна сънна апнея	Поради засягане на ларинкса; по-често при пациенти с лупус пернио
Супраглотични структури	Орални, назални и фарингеални мукозни промени, както е отбелязано по-горе, дрезгав глас, дисфагия, ларингеална парализа и обструкция на дихателните пътища

Engagement	Comment
Distortion of the airways	More likely in advanced parenchymal disease
Bronchiectasis	Traction bronchiectasis associated with advanced parenchymal disease; usually asymptomatic
Bronchiolitis	Rarely
External compression	Uncommon; may occur with significant thoracic lymphadenopathy
Hyperreactivity of the airways	Occurring in up to 20% of patients, endobronchial involvement increases the risk
Bronchoobstruction (FEV1/FVC < 80)	Occurs in 60% of patients; occurs at every stage
Hemoptysis	Uncommon respiratory tract involvement
Obstructive sleep apnea	Due to involvement of the larynx; more common in patients with lupus pernio
Supraglottic structures	Oral, nasal and pharyngeal mucosal changes as noted above, hoarseness, dysphagia, laryngeal paralysis and airway obstruction

Анатомичните промени могат да бъдат в асоциация със симптоми и промени във функционалните показатели, но е възможно пациентите да са асимптомни и с нормална белодробна функция дори при установени изменения. Анатомичните абнормалности могат да включват външна компресия от уголемени лимфни възли, различни модели на ангажиране на лигавицата, стеноза и дисторзия на дихателните пътища поради паренхимни промени.

Началните патоморфологични изменения са свързани с развитие на възпаление на дихателните пътища, проявяващо се с оток на лигавицата, еритем и образуване на грануломи. С напредването на заболяването лигавицата може да демонстрира грануларност, нодуларност, калдъръм и лесна ранимост.

Саркоидните възли в бронхите могат да причинят постобструктивна ателектаза, стесняване и дисторзио на лумена на дихателните пътища. С настъпването на фиброзната фаза, лигавицата изтънява и образуването на фиброзни уплътнения може да доведе до стеснение и стеноза на дихателните пътища.

В напреднал стадий на саркоидоза, паренхимната фиброза води до вторични тракционни бронхиектазии. Значителното стесняване на дихателните пътища, причинено от увеличени лимфни възли, е необичайно явление. Смята се, че саркоидозата, засягаща горните дихателни пътища, може да причинява и обструктивна сънна апнея.

Бронхоскопски изменения са наблюдавани при до 60% от пациентите със саркоидоза по литературни данни.[16] Те включват повишена васкуларизация на лигавицата, бледост и атрофия на лигавицата, плоскостни жълти мукозни плаки, подобни на мехурчета образувания, неравномерно удебеляване на лигавица. Трите най-чести находки са хиперемия или оток на бронхиалната лигавица, изкривяване на бронхите и бронхиално стеснение, а класическата ендобронхиална саркоидоза се проявява чрез лигавични острови от восъчни жълти лигавични възли с диаметър 2 до 4 мм. Бронхоскопски може да се открие ендобронхиална оклузия от саркоидни грануломи в

Anatomical changes may be associated with symptoms and changes in functional parameters, but it is possible the patients to be asymptomatic and with normal lung function even with established changes. Anatomic abnormalities may include external compression by enlarged lymph nodes, various patterns of mucosal involvement, stenosis, and airway distortion due to parenchymal changes.

The initial pathomorphological changes are associated with the development of inflammation of the respiratory tract, manifested by edema of the mucosa, erythema and formation of granulomas. As the disease progresses, the mucosa may demonstrate granularity, nodularity, cobblestone, and easy vulnerability.

Sarcoid nodules in the bronchi can cause post-obstructive atelectasis, narrowing and distortion of the airway lumen. With the onset of the fibrotic phase, the mucosa thins, and the formation of fibrous seals can lead to narrowing and stenosis of the airways.

In advanced sarcoidosis, parenchymal fibrosis leads to secondary traction bronchiectasis. Significant airway narrowing caused by enlarged lymph nodes is uncommon. It is believed that sarcoidosis affecting the upper respiratory tract can also cause obstructive sleep apnea.

Bronchoscopic changes have been observed in up to 60% of patients with sarcoidosis16. These include increased vascularization of the mucosa, paleness and atrophy of the mucosa, flat yellow mucous plaques, bubble-like formations, uneven thickening of the mucosa. The three most common findings are hyperemia or edema of the bronchial mucosa, bronchial distortion, and bronchial narrowing, and classic endobronchial sarcoidosis presents as mucosal islands of waxy yellow mucosal nodules 2 to 4 mm in diameter. Bronchoscopically, endobronchial occlusion from sarcoid granulomas in the submucosa or endobronchial polyps from sarcoid granulomas can be detected. Even when

Торакална Медицина
Том XIII, бр.3
ноември 2024

субмукозата или ендобронхиални полипи от саркоидни грануломи. Дори когато лигавицата на дихателните пътища изглежда нормална, микроскопски могат да се открият мукозни или субмукозни некаезифициращи грануломи при до 50% от пациентите със саркоидоза.[16,17]

Супраглотични дихателни пътища

Нос, орофаринкс, супраглотични структури и ларинкс се ангажират от саркоидни грануломи приблизително при 6% от пациентите със саркоидоза.[5,13,18-20]

Саркоидните лезии могат да ангажират носната и устната лигавица, понякога с язви, като аносмията се подобрява след стероидна терапия. Епидемиологично проучване при 736 наблюдавани пациенти със саркоидоза установява засягане на ушите, носа и гърлото при 22-ма пациенти (2,3%).[18] В друго проучване са проследени 818 пациента с мултисистемна саркоидоза, като при 53-ма (6%) се доказва ангажиране на горните дихателни пътища, като мнозинството (36-ма) имат назално засягане на лигавицата.[21]

Преглед на носа може да разкрие грануломатозна маса, жълто-бели мукозни папули, сраствания и образуване на корички на лигавица. Нодуларна саркоидоза на супраглотиса и глотисните структури може да доведе до диспнея, стридор, дисфония, дразнеща кашлица с фаринголарингеален дискомфорт, дисфагия, ретроназална обструкция.

Ринофаринголарингеалната ендоскопия може да разкрие червеникави или жълти грануломатозни лезии (нодули с диаметър от 2 до 4 mm).[20] Ларингоскопията може да покаже удебеляване и грануларност на епиглотиса, грануломатозна маса и инфилтративни саркоидни възли на епиглотиса, ариепиглотични гънки и около гласните връзки. Те могат да причинят респираторен дистрес, изискващ трахеотомия.[13] Функционалното изследване на дишането и изследването на ларинкса са полезни при диагностицирането и проследяването на пациентите.

Обструктивната сънна апнея, която се среща при около 5% от общата популация, изглежда се появява с повишена честота при пациенти със саркоидоза, особено при пациенти с лупус пернио.[22]

Ларинкс

Ларингеалната саркоидоза често се проявява като изолирано явление. Понякога ларингеалната саркоидоза може да доведе до прогресивна животозастрашаваща обструкция на дихателните пътища.[23,24] Честотата на ларингеалната саркоидоза е около 1,2%.[13] Парализа на лявата гласна връзка и дрезгавост могат да възникнат от компресия на n. recurrens от уголемени лимфни възли.[25]

the airway mucosa appears normal, mucosal or submucosal noncaseating granulomas can be found microscopically in up to 50% of patients with sarcoidosis.[16,17]

Supraglottic airways

Nose, oropharynx, supraglottic structures, and larynx are involved by sarcoid granulomas in approximately 6% of patients with sarcoidosis.[5,13,18-20]

Sarcoid lesions may involve the nasal and oral mucosa, sometimes with ulceration, and the anosmia improves after steroid therapy. An epidemiologic study of 736 observed patients with sarcoidosis found ear, nose, and throat involvement in 22 patients (2.3%).[18] Another study followed 818 patients with multisystem sarcoidosis, with 53 (6%) demonstrating upper airway involvement, with the majority (36) having nasal mucosal involvement.[21]

Examination of the nose may reveal a granulomatous mass, yellow-white mucous papules, adhesions, and mucosal crusting. Nodular sarcoidosis of the supraglottis and glottis structures can lead to dyspnea, stridor, dysphonia, irritating cough with pharyngolaryngeal discomfort, dysphagia, retronasal obstruction.

Nasopharyngolaryngeal endoscopy may reveal reddish or yellow granulomatous lesions (nodules 2 to 4 mm in diameter).[20] Laryngoscopy may show thickening and granularity of the epiglottis, a granulomatous mass, and infiltrative sarcoid nodules of the epiglottis, aryepiglottic folds, and around the vocal cords. They may cause respiratory distress requiring tracheotomy.[13] Functional respiratory testing and laryngeal examination are useful in the diagnosis and follow-up of patients.

Obstructive sleep apnea, which occurs in about 5% of the general population, appears to occur with increased frequency in patients with sarcoidosis, particularly in patients with lupus pernio.[22]

Larynx

Laryngeal sarcoidosis often presents as an isolated phenomenon. Occasionally, laryngeal sarcoidosis can lead to progressive life-threatening airway obstruction.[23,24] The incidence of laryngeal sarcoidosis is about 1,2%.[13] Left vocal fold paralysis and hoarseness can occur from compression of the n. recurrents from enlarged lymph nodes.[25]

Thoracic Medicine
Volume XIII, Issue 3
November 2024

Централни дихателни пътища

Трахеята и главните бронхи са по-рядко засегнати от лобарните, сегментните, субсегментните и дисталните дихателни пътища. Саркоидните грануломи на трахеята, главната карина и големите бронхи сами по себе си рядко предизвикват значителни обструктивни симптоми или дисфункция на дихателните пътища.[13,20] Кашлицата е основният симптом.

Симптомите, клиничният преглед, дебит-обемните криви от функционалното изследване на дишането и бронхоскопията помагат при оценката на тежестта на стенозата на централните дихателни пътища (Фигура 1).[26]

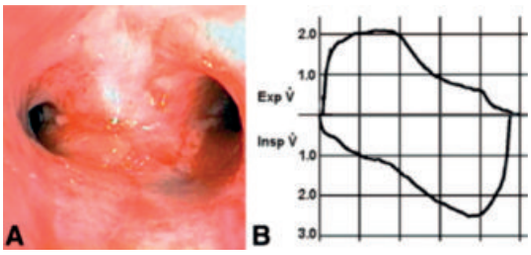

Фиг. 1. Засягане на големи дихателни пътища при саркоидоза. A: бронхоскопски изглед на дистална част трахея и карина с оток и еритем на лигавицата и стесняване на лумена. B: Дебит-обемната крива показва изглаждане на експираторната фаза. FVC, 2.43 L (79%); FEV1, 1,58 L/s (64%); съотношение FEV1/FVC 64,9%.[13,26]

Стеноза на централните дихателни пътища и на сегментните бронхи са описани при пациенти със саркоидоза.[56-58] Ограничение на инспираторния и експираторен въздушен поток, като фиксирана обструкция на горните дихателни пътища е докладвана при двама пациенти със саркоидоза, които са имали стеноза по почти цялата дължина на двата главни бронха и измерените функционални показатели са в съответствие с диаметър на напречното сечение на дихателните пътища от 3 мм.[27]

Бронхоскопията може да открие промени, като еритема на лигавицата, оток, лесна ранимост, грануларност, фини калдъръмени промени и саркоидни възли. Характерните жълти восъчни възли, типични за саркоидоза е по-малко вероятно да се появят в трахеята и главните бронхи, но когато се наблюдават в тези области, те са склонни да бъдат разпределени на ограничена площ.[13]

Външното притискане на централните дихателни пътища от увеличените медиастинални и хилусни лимфни възли е необичайно. В доклад при проследяване на 2500 пациенти със саркоидоза само 18 са имали бронхиална стеноза, като само при 2-ма е установено разширение на каринатa от медиастинална лимфаденомегалия.[28] Докладвани са случаи на развитие на синдром на десния среден белодробен дял от външна компресия и интралуминална саркоидоза.[13]

Дистални дихателни пътища

Лобарните, сегментните, субсегментните и по-дисталните бронхи, както и бронхиолите,

Central airways

The trachea and main bronchi are less commonly affected than the lobar, segmental, subsegmental, and distal airways. Sarcoid granulomas of the trachea, major carina, and large bronchi themselves rarely cause significant obstructive symptoms or airway dysfunction.[13,20] Cough is the main symptom.

Symptoms, clinical examination, flow-volume curves from functional breathing testing, and bronchoscopy help assess the severity of central airway stenosis (Figure 1).[26]

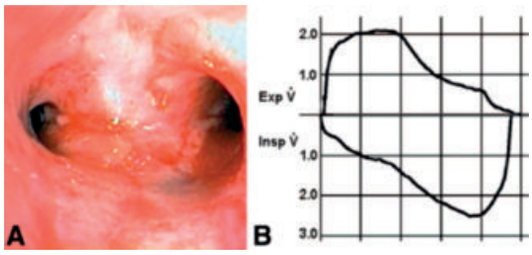

Fig. 1. Large airway involvement in sarcoidosis.
A: bronchoscopic view of the distal trachea and carina with mucosal edema and erythema and narrowing of the lumen.
B: The flow-volume curve shows smoothing of the expiratory phase[13,26]

Stenosis of the central airways and segmental bronchi have been described in patients with sarcoidosis. Inspiratory and expiratory airflow limitation as a fixed upper airway obstruction was reported in two patients with sarcoidosis who had stenosis along almost the entire length of both main bronchi and measured functional indices were consistent with a cross-sectional airway diameter of 3 mm.[27]

Bronchoscopy may detect changes such as mucosal erythema, edema, tender tenderness, granularity, fine cobblestone changes, and sarcoid nodules. The characteristic yellow waxy nodules typical of sarcoidosis are less likely to occur in the trachea and main bronchi, but when seen in these areas, they tend to be distributed over a limited area.[13]

External compression of the central airways by enlarged mediastinal and hilar lymph nodes is unusual. In a follow-up report of 2500 patients with sarcoidosis, only 18 had bronchial stenosis, and only 2 had carina enlargement from mediastinal lymphadenomegaly.[28] Cases of development of right middle lobe syndrome from external compression and intraluminal sarcoidosis have been reported.[13]

Distal airways

Lobar, segmental, subsegmental, and more distal bronchi, as well as bronchioles, can be

Торакална Медицина
Том XIII, бр.3
ноември 2024

могат да бъдат засегнати от саркоидозата по типа на възпаление на лигавицата, ендобронхиални грануломи, стеноза, външна компресия, изкривяване, бронхиектазии, бронхиолит, хиперреактивност на дихателните пътища и хемоптиза. Саркоидните грануломи са склонни да се развиват по дължината на бронхо-съдовия сноп, като промените е по-вероятно да засегнат дихателните пътища в горната и средната част на белия дроб.

Ендобронхиални грануломи

Окончателната диагноза на ендобронхиалните грануломи изисква биопсия на лигавицата на дихателните пътища, тъй като нормално изглеждащата лигавица на дихателните пътища не изключва откриването на грануломи при хистологично изследване.[13,20] Най-често началната изява на саркоидозата е с оток на лигавицата, еритем и фина гранулираност. Промените по лигавицата могат да бъдат с дифузен или петнист характер (Фигура 2). Находките са неспецифични и могат да се наблюдават и при други заболявания. Следователно биопсиите на лигавицата и субмукозата са от съществено значение за поставяне на хистологична диагноза (Фигура 3). Сегментният и лобарен бронхиален лумен могат да бъдат компрометирани от външна компресия от увеличени съседни лимфни възли.

affected by sarcoidosis in the form of mucosal inflammation, endobronchial granulomas, stenosis, external compression, distortion, bronchiectasis, bronchiolitis, airway hyperreactivity, and hemoptysis. Sarcoid granulomas tend to develop along the bronchovascular bundle, with changes more likely to affect the upper and middle airways of the lung.

Endobronchial granulomas

Definitive diagnosis of endobronchial granulomas requires biopsy of the airway mucosa, as normal-appearing airway mucosa does not exclude the detection of granulomas on histological examination.[13,20] Most often, the initial presentation of sarcoidosis is mucosal edema, erythema, and fine granulation. The mucosal changes can be diffuse or patchy in nature (Figure 2). The findings are non-specific and may also be seen in other diseases. Biopsies of the mucosa and submucosa are therefore essential to establish a histological diagnosis (Figure 3). The segmental and lobar bronchial lumen may be compromised by external compression from enlarged adjacent lymph nodes.

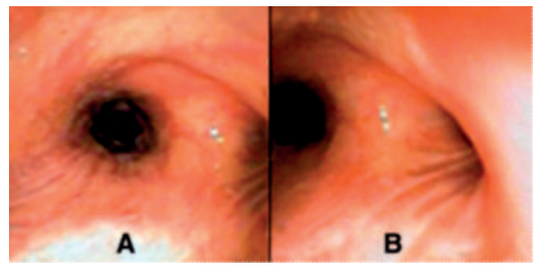

Фиг. 2. Бронхоскопски изглед на десен главен бронх при пациент със саркоидоза: оток на лигавицата и белезникави плаки над карината, разделяща междинен и горнодялов бронх. [13]

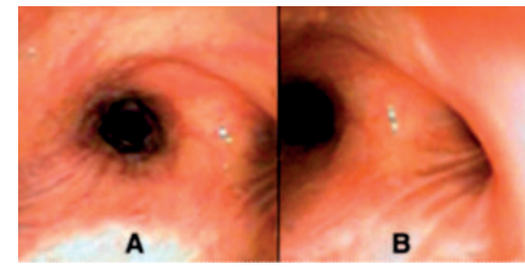

Fig. 2. Bronchoscopic view of the right main bronchus in a patient with sarcoidosis: mucosal edema and whitish plaques over the carina separating the intermediate and superior bronchus.[13]

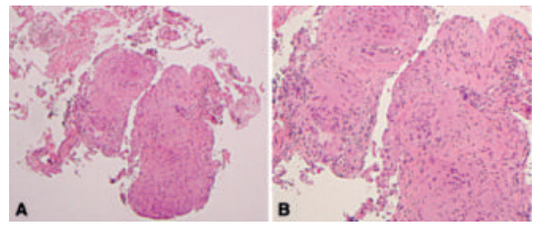

Фиг. 3. Хистологията на възел на бронхиалната лигавица при саркоидоза с неказеифициращи грануломи. [13]

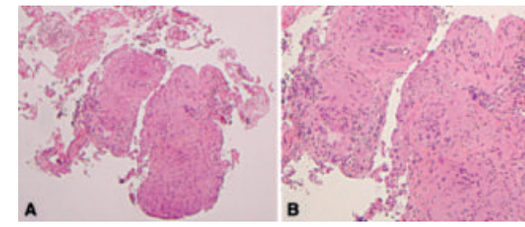

Fig. 3. The histology of a bronchial mucosal nodule in sarcoidosis with noncaseating granulomas.[13]

Класическата ендобронхиална саркоидоза се характеризира с лигавични острови от восъчни жълти мукозни възли, с размери от 2 до 4 мм в диаметър.[29] Тези възли изглеждат матово сиви или восъчножълти (Фигура 4). Мукозните лезии са склонни да бъдат дифузни и по-често ангажират лобарните и сегментарните бронхи. Сливането на тези нодули води до промяна на лигавицата с вид на калдъръм. Бронхиалната луминална оклузия от саркоидни грануломи може да имитира злокачествен процес. Ендобронхиалните грануло-

Classic endobronchial sarcoidosis is characterized by mucosal islands of waxy yellow mucosal nodules, measuring 2 to 4 mm in diameter.[29] These nodules appear dull gray or waxy yellow (Figure 4). Mucosal lesions tend to be diffuse and more commonly involve the lobar and segmental bronchi. The coalescence of these nodules results in a cobblestone-like mucosal change. Bronchial luminal occlusion by sarcoid granulomas may mimic a malignant process. Endobronchial granulomas cause cough, wheezing, and dyspnea. Mucous nodes rarely ulcerate or bleed.

Thoracic Medicine
Volume XIII, Issue 3
November 2024

ми предизвикват кашлица, хрипове и диспнея. Мукозните възли рядко се разязвяват или кървят.

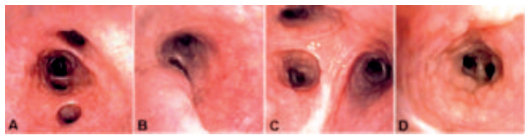

Фиг. 4. Ендобронхиалните промени при саркоидоза включват мукозен еритем, оток и грануларност (A); повишена мукозна капилярна пролиферация, нодуларност и оток (B);
Подобни промени по лигавицата на сегментни бронхи на десния горен лоб (C); и типични мукозни възли, всеки с размери от 3 до 4 мм в диаметър, в сегментен бронх (D). [13]

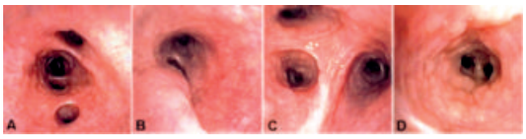

Fig. 4. Endobronchial changes in sarcoidosis include mucosal erythema, edema, and granularity (A); increased mucosal capillary proliferation, nodularity, and edema (B); similar changes in the mucosa of segmental bronchi of the right upper lobe (C); and typical mucous nodules, each 3 to 4 mm in diameter, in a segmental bronchus (D).[13]

Бронхиална стеноза

Съобщава се, че бронхиалната стеноза възниква при около 14% от пациентите със саркоидоза.[13] Въпреки това, ретроспективен преглед[28] на 2500 пациенти със саркоидоза установява стесняване на бронхиалния лумен от 50% само при 18 пациента. Леките степени на бронхиална стеноза са асимптоматични или минимално симптоматични. Фино и постепенно стесняване на единичен бронхиален лумен от мукозен и субмукозен цикатрициален процес няма да бъде очевидно в резултатите от клиничния преглед, изследването на белодробната функция и компютърната томография на гръдния кош. Бронхоскопията е единственият метод, с който може да се оцени местоположението, вида и тежестта на бронхиалната стеноза (Фигура 5). Стенозите могат да бъдат единични или множествени, лобарни или сегментни, със или без ателектаза и могат да възникнат на всеки етап от развитие на саркоидозата.[13,30-32]

Обширни и множествени стенотични лезии на по-големи бронхи могат да причинят или да допринесат за влошаване на белодробната симптоматика.

Bronchial stenosis

Bronchial stenosis has been reported to occur in about 14% of patients with sarcoidosis.[13] However, a retrospective review28 of 2500 patients with sarcoidosis found narrowing of the bronchial lumen of 50% in only 18 patients. Mild degrees of bronchial stenosis are asymptomatic or minimally symptomatic. Subtle and gradual narrowing of a single bronchial lumen by a mucosal and submucosal cicatricial process will not be apparent in the results of clinical examination, pulmonary function testing, and chest computed tomography. Bronchoscopy is the only method that can assess the location, type and severity of bronchial stenosis (Figure 5). Stenoses can be single or multiple, lobar or segmental, with or without atelectasis, and can occur at any stage of sarcoid development.[13,30-32]

Extensive and multiple stenotic lesions of larger bronchi may cause or contribute to worsening pulmonary symptoms.

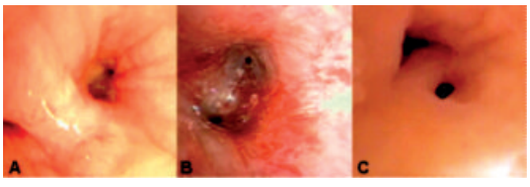

Фиг. 5. Стенозата на дихателните пътища, причинена от саркоидоза, може да има различни бронхоскопски характеристики, включително следното: оток на лигавицата (A); тежка сегментна бронхиална стеноза с ранимост на лигавица (B); тежка субсегментна бронхиална стеноза при напреднала саркоидоза (C). [13]

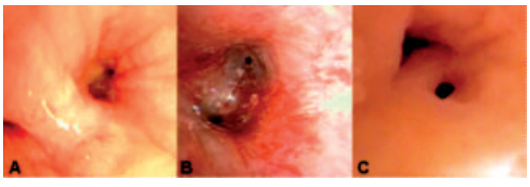

Fig. 5. Airway stenosis caused by sarcoidosis may have a variety of bronchoscopic features, including the following: mucosal edema (A); severe segmental bronchial stenosis with mucosal vulnerability (B); severe subsegmental bronchial stenosis in advanced sarcoidosis (C).[13]

Бронхиолит

Бронхиоларно засягане от саркоидоза може също да възникне при ранна саркоидоза без засягане на белодробния паренхим.[13] Описани са облитериращ бронхиолит, организираща пневмония, бронхиоларно стесняване и оклузия при саркоидоза.[33,34] „Airtrapping“ е често срещана характеристика при саркоидоза и корелира с данни за заболяване на малките дихателни пътища при изследване

Bronchiolitis

Bronchiolar involvement from sarcoidosis may also occur in early sarcoidosis without lung parenchymal involvement13. Bronchiolitis obliterans, organizing pneumonia, bronchiolar narrowing and occlusion have been described in sarcoidosis.[33,34] "Airtrapping" is a common feature in sarcoidosis and correlates with findings of small airway disease on pulmonary function testing. Davies et al. found by high-resolution

Торакална Медицина
Том XIII, бр.3
ноември 2024

на белодробната функция. Davies и сътр. установяват чрез КТ с висока разделителна способност в експираторна фаза, че блокиран въздух (airtrapping) в асоциация със заболяване на малките дихателни пътища се среща при 20 от 22-ма пациенти с белодробна саркоидоза (95%).[10]

Дисторзио на дихателните пътища и бронхиектазии

Изкривяването на дихателните пътища е често срещано в по-късните стадии на саркоидоза и се причинява от грануломатозни промени в и около дихателните пътища и вторични тракционни бронхиектазии, свързани с развитие на белодробна паренхимна фиброза. КТ на гръден кош при 80 пациенти с белодробна фиброза, свързана със саркоидоза, показва изкривяване на бронхите при 38 пациенти (47%).[8] Тракционните бронхиектазии стават очевидни, когато паренхимното заболяване прогресира[7] и се съобщават при до 40% от пациентите с фиброзен стадий на заболяването.[8] Локализирани бронхиектазии на десния среден белодробен дял са описани при обструкция от ендобронхиален саркоиден гранулом.[35,36]

Хемоптиза

Хемоптизата при пациенти със саркоидоза обикновено е резултат от усложнение като развитие на аспергилома при напреднал стадий на заболяването.[37,38] Големи белодробни кистозни лезии се появяват в напреднал стадий на саркоидоза и те потенциално биха могли да станат субстрат за развитие на аспергилома, като фатална, масивна хемоптиза е описана при такива пациенти.[37] Тракционните бронхиектазии, наблюдавани при пациенти с напреднала саркоидоза и ендобронхиална саркоидоза, рядко причиняват хемоптиза.

Преглед на литературата дава по-малко от дузина случаи на хемоптиза, причинена от саркоидоза на дихателните пътища.[13]

Ендоскопски изменения на пациенти с доказана саркоидоза от Бронхологично отделение към УМБАЛ „Св. Иван Рилски“ ЕАД, МУ-София

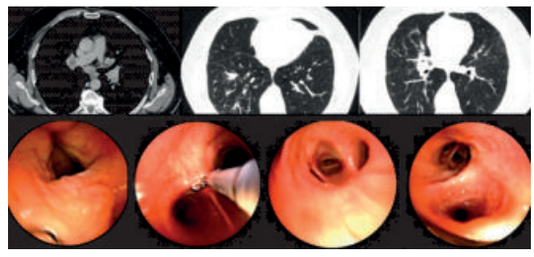

Фиг.6. Мъж на 58 г. КТ образ и бронхологично изследване: Дребна зърнистост по лигавицата на ларинкса, дребна зърнистост по лигавица на карина, особено към ляв скат, еперон на B7dex и еперон на B6sin.

expiratory phase CT that airtrapping in association with small airway disease occurred in 20 of 22 patients with pulmonary sarcoidosis (95%).[10]

Airway distortion and bronchiectasis

Airway distortion is common in later stages of sarcoidosis and is caused by granulomatous changes in and around the airways and secondary tractional bronchiectasis associated with development of pulmonary parenchymal fibrosis. Chest CT in 80 patients with pulmonary fibrosis associated with sarcoidosis showed bronchial distortion in 38 patients (47%).[8] Traction bronchiectasis become apparent as parenchymal disease progresses[7] and are reported in up to 40% of patients with fibrotic stage of the disease.[8] Localized bronchiectasis of the right middle lung lobe have been described in endobronchial sarcoid granuloma obstruction.[35,36]

Hemoptysis

Hemoptysis in patients with sarcoidosis usually results from a complication such as the development of aspergilloma in advanced disease.[37,38] Large pulmonary cystic lesions occur in advanced sarcoidosis and they could potentially become a substrate for the development of aspergilloma, as fatal, massive hemoptysis has been described in such patients.[37] Traction bronchiectasis seen in patients with advanced sarcoidosis and endobronchial sarcoidosis rarely cause hemoptysis.

A review of the literature yields fewer than a dozen cases of hemoptysis caused by airway sarcoidosis13.

Endoscopic changes in patients with proven sarcoidosis from the Bronchology Department at the "St. Ivan Rilski" University Hospital, MU-Sofia

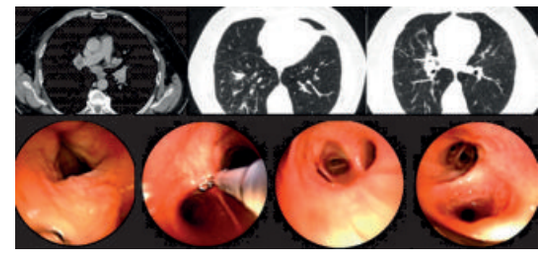

Fig.6. 58-year-old man. CT image and bronchological examination: Edema and granularity of the larynx, main carina, B7dex and B6sin.

Thoracic Medicine
Volume XIII, Issue 3
November 2024

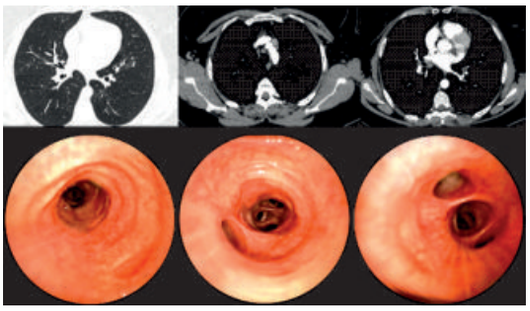

Фиг. 7. Жена на 44 г. КТ образ и бронхологично изследване: По хода на медиална стена на ляв главен бронх фина зърнистост на лигавицата, дистално до еперон за B6, вдясно подобни изменения в областта на еперон за среднодялов бронх.

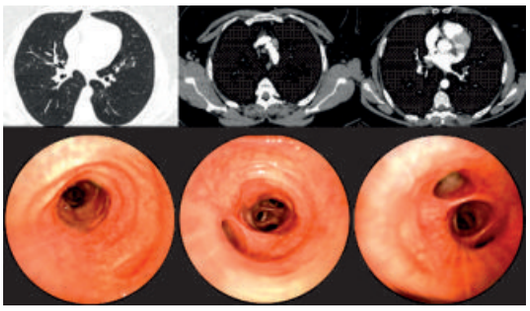

Fig. 7. A 44-year-old woman. CT image and bronchological examination: Fine granularity along the medial wall of the left main bronchus to B6. On the right side similar changes in the middle lobe bronchus.

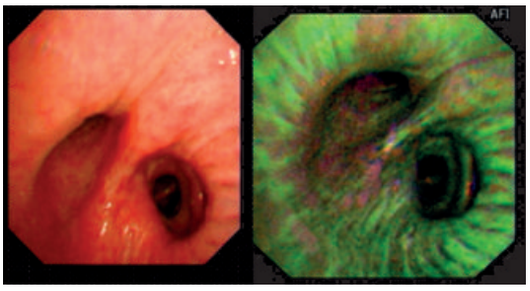

Фиг. 8. Ендобронхиални изменения при саркоидоза на бяла светлина и флуоресцентно изследване – автофлуоресценция, като средство за навигация на биопсията.

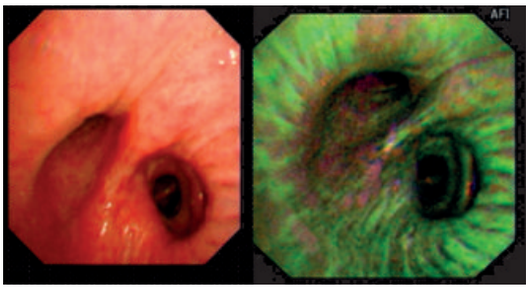

Fig. 8. Endobronchial changes in sarcoidosis - white light and fluorescence examination - autofluorescence for biopsy navigation.

Благодарности

Изследването е финансирано от Национална научна програма „ВИХРЕН" и договор с Фонд „Научни изследвания" КП-06-ДВ/10 от 21.12.2019

Acknowledgement

This work was supported by the National Science Programme VIHREN and the Bulgarian National Science Fund (BNSF) with grant N: KP-06-DB/10 - 21.12.2019

Торакална Медицина
Том XIII, бр.3
ноември 2024

Книгопис:
References:

1. Sharma OP. Sarcoidosis around the world. Clin Chest Med. 2008;29(3):357-363. doi:10.1016/J.CCM.2008.03.013
2. Mihailovic-Vucinic V, Jovanovic D. Pulmonary sarcoidosis. Clin Chest Med. 2008;29(3):459-473. doi:10.1016/J.CCM.2008.03.002
3. Judson MA. The diagnosis of sarcoidosis. Clin Chest Med. 2008;29(3):415-427. doi:10.1016/J.CCM.2008.03.009
4. Costabel U, Ohshimo S, Guzman J. Diagnosis of sarcoidosis. Curr Opin Pulm Med. 2008;14(5):455-461. doi:10.1097/MCP.0B013E3283056A61
5. Hunninghake GW, Costabel U, Ando M, et al. Statement on sarcoidosis. Am J Respir Crit Care Med. 1999;160(2):736-755. doi:10.1164/ajrccm.160.2.ats4-99
6. Iannuzzi MC, Rybicki BA, Teirstein AS. Sarcoidosis. N Engl J Med. 2007;357(21):2153-2165. doi:10.1056/NEJMRA071714
7. Akira M, Kozuka T, Inoue Y, Sakatani M. Long-term follow-up CT scan evaluation in patients with pulmonary sarcoidosis. Chest. 2005;127(1):185-191. doi:10.1378/CHEST.127.1.185
8. Abehsera M, Valeyre D, Grenier P, Jaillet H, Battesti JP, Brauner MW. Sarcoidosis with pulmonary fibrosis: CT patterns and correlation with pulmonary function. AJR Am J Roentgenol. 2000;174(6):1751-1757. doi:10.2214/AJR.174.6.1741751
9. Argyropoulou PK, Patakas DA, Louridas GE. Airway function in stage I and stage II pulmonary sarcoidosis. Respiration. 1984;46(1):17-25. doi:10.1159/000194666
10. Davies CWH, Tasker AD, Padley SPG, Davies RJO, Gleeson F V. Air trapping in sarcoidosis on computed tomography: correlation with lung function. Clin Radiol. 2000;55(3):217-221. doi:10.1053/CRAD.1999.0366
11. Levinson RS, Metzger LF, Stanley NN, et al. Airway function in sarcoidosis. Am J Med. 1977;62(1):51-59.doi:10.1016/0002-9343(77)90349-7
12. Lynch JP, Kazerooni EA, Gay SE. Pulmonary sarcoidosis. Clin Chest Med. 1997;18(4):755-785. doi:10.1016/S0272-5231(05)70417-2
13. Polychronopoulos VS, Prakash UBS. Airway involvement in sarcoidosis. Chest. 2009;136(5):1371-1380. doi:10.1378/CHEST.08-2569
14. Lavergne F, Clerici C, Sadoun D, Brauner M, Battesti JP, Valeyre D. Airway obstruction in bronchial sarcoidosis: outcome with treatment. Chest. 1999;116(5):1194-1199. doi:10.1378/CHEST.116.5.1194

15. Viskum K, Vestbo J. Vital prognosis in intrathoracic sarcoidosis with special reference to pulmonary function and radiological stage. Eur Respir J. 1993;6(3):349-353.
16. Shorr A, Lee D, Bennett S, Chest EC, 1999 undefined. ENDOBRONCHIAL BIOPSY FOR SARCOIDOSIS: A PROSPECTIVE STUDY. go.gale.comAF Shorr, DF Lee, SP Bennett, EJ Crawley, KG Torrington, OW HnatiukChest, 1999go.gale.com. Accessed August 7, 2023. https://go.gale.com/ps/i.do?id=GALE%7CA57562694&sid=googleScholar&v=2.1&it=r&linkaccess=abs&issn=00123692&p=AONE&sw=w
17. Bjermer L, Thunell M, Rosenhall L, medicine NSR, 1991 undefined. Endobronchial biopsy positive sarcoidosis: relation to bronchoalveolar lavage and course of disease. Elsevier. Accessed August 7, 2023. https://www.sciencedirect.com/science/article/pii/S0954611106800855
18. Baughman RP, Teirstein AS, Judson MA, et al. Clinical characteristics of patients in a case control study of sarcoidosis. Am J Respir Crit Care Med. 2001;164(10 Pt 1):1885-1889. doi:10.1164/AJRCCM.164.10.2104046
19. Rizzato G. Extrapulmonary presentation of sarcoidosis. Curr Opin Pulm Med. 2001;7(5):295-297. doi:10.1097/00063198-200109000-00008
20. Jara-Palomares L, Caballero-Eraso C, Gutiérrez C, et al. Clinical Manifestations of Sarcoidosis. Sarcoidosis. Published online March 13, 2013. doi:10.5772/55556
21. James DG, Barter S, Jash D, Mackinnon DM, Carstairs LS. Sarcoidosis of the upper respiratory tract (SURT). J Laryngol Otol. 1982;96(8):711-718. doi:10.1017/S0022215100093026
22. Turner GA, Lower EE, Corser BC, Gunther KL, Baughman RP. Sleep apnea in sarcoidosis. Sarcoidosis Vasc Diffuse Lung Dis. 1997;14(1):61-64.
23. Davis C, of DGJTA journal, 2008 undefined. Laryngeal sarcoidosis causing acute upper airway obstruction. pubmed.ncbi.nlm.nih.gov. Accessed August 6, 2023. https://pubmed.ncbi.nlm.nih.gov/18082806/
24. Gerencer R, … JKJ… of OH, 1998 undefined. Laryngeal sarcoidosis with airway obstruction. search.proquest.comRZ Gerencer, JD Keohane Jr, L RussellJournal of Otolaryngology-Head & Neck Surgery, 1998search.proquest.com. Accessed August 6, 2023. https://search.proquest.com/openview/4bcc58556abbb6492093fcd31a115a80/1?pq-origsite=gscholar&cbl=6501
25. Jaffe R, Bogomolski-Yahalom V, medicine MKR, 1994 undefined. Vocal cord paralysis as the presenting symptom of sarcoidosis. academia.eduR Jaffe, V Bogomolski-Yahalom, MR KramerRespiratory medicine, 1994academia.edu. Accessed August 6, 2023. https://www.academia.edu/download/75663010/S0954-6111_2805_2980014-920211203-19821-18rpd4s.pdf
26. Harrison B, Shaylor J, Stokes T, medicine AWR, 1991 undefined. Airflow limitation in sarcoidosis—a study of pulmonary function in 107 patients with newly diagnosed disease. Elsevier. Accessed August 7, 2023. https://www.sciencedirect.com/science/article/pii/S0954611106802118
27. Miller A, Brown L, Chest AT, 1985 undefined. Stenosis of main bronchi mimicking fixed upper airway obstruction in sarcoidosis. Elsevier. Accessed August 7, 2023. https://www.sciencedirect.com/science/article/pii/S0012369216396179
28. Chambellan A, Turbie P, Nunes H, Chest MB, 2005 undefined. Endoluminal stenosis of proximal bronchi in sarcoidosis: bronchoscopy, function, and evolution. Elsevier. Accessed August 7, 2023. https://www.sciencedirect.com/science/article/pii/S0012369215325836
29. Yamada G, Aketa K, Takahashi H, Medicine MSI, 2005 undefined. Endobronchial lesions of sarcoidosis. jstage.jst.go.jp. Accessed August 7, 2023. https://www.jstage.jst.go.jp/article/internalmedicine/44/8/44_8_909/_article/-char/ja/
30. Corsello B, Lohaus G, Thorax AF, 1983 undefined. Endobronchial mass lesion due to sarcoidosis: complete resolution with corticosteroids. ncbi.nlm.nih.govBF Corsello, GH Lohaus, A FunahashiThorax, 1983ncbi.nlm.nih.gov. Accessed August 7, 2023. https://www.ncbi.nlm.nih.gov/pmc/articles/PMC459509/
31. Westcott J, Chest TN, 1973 undefined. Bronchial stenosis in chronic sarcoidosis. Elsevier. Accessed August 7, 2023. https://www.sciencedirect.com/science/article/pii/S0012369216523356
32. Mizushima Y, Sassa K, Fujishita T, Iwai H, Yasumura S, Kobayashi M. Sarcoidosis accompanied by pleural effusion and multiple bronchial stenoses. jstage.jst.go.jpY Mizushima, K Sassa, T Fujishita, H IWAI, S YASUMURA, M KOBAYASHIInternal medicine, 1997jstage.jst.go.jp. 1997;36:637-639. Accessed August 7, 2023. https://www.jstage.jst.go.jp/article/internalmedicine1992/36/9/36_9_637/_article/-char/ja/
33. Carbonelli C, Roggeri A, Cavazza A, Zompatori M, Zucchi L. Relapsing bronchiolitis obliterans organising pneumonia and chronic sarcoidosis in an atopic asthmatic patient. monaldi-archives.orgC Carbonelli, A Roggeri, A Cavazza, M Zompatori, L ZucchiMonaldi Archives for Chest Disease, 2008monaldi-archives.org. 2008;69(1):39-42. Accessed August 7, 2023. https://monaldi-archives.org/index.php/macd/article/view/411
34. Rodríguez E, López D, … JBA of I, 2001 undefined. Sarcoidosis-associated bronchiolitis obliterans organizing pneumonia. jamanetwork.com. Accessed August 7, 2023. https://jamanetwork.com/journals/jamainternalmedicine/article-abstract/648984
35. ARKLESS H, Chest RCD of the, 1956 undefined. Middle lobe syndrome due to sarcoidosis. journal.chestnet.org. Accessed August 7, 2023. https://journal.chestnet.org/article/S0096-0217(16)32168-9/abstract
36. Rockoff S, roentgenology PRA journal of, 1985 undefined. Unusual manifestations of thoracic sarcoidosis. Am Roentgen Ray SocSD Rockoff, PK RohatgiAmerican journal of roentgenology, 1985Am Roentgen Ray Soc. Published online 1985. Accessed August 7, 2023. https://www.ajronline.org/doi/abs/10.2214/ajr.144.3.513
37. Wollschlager C, Chest FK, 1984 undefined. Aspergillomas complicating sarcoidosis: a prospective study in 100 patients. Elsevier. Accessed August 7, 2023. https://www.sciencedirect.com/science/article/pii/S0012369215397348
38. Rubinstein I, Baum G, … YH… journal of respiratory, 1985 undefined. Hemoptysis in sarcoidosis. europepmc.orgI Rubinstein, GL Baum, Y Hiss, A SolomonEuropean journal of respiratory diseases, 1985europepmc.org. Accessed August 7, 2023. https://europepmc.org/article/med/4018181

Thoracic Medicine
Volume XIII, Issue 3
November 2024

Кореспонденция
гл ас. д-р Деница Димитрова, дм,
Медицински университет София,
УМБАЛ„Св. Иван Рилски“ ЕАД,
Бронхологично отделение, София,
бул. „Акад. Иван Гешов“ 19

Correspondence
Head Assistant Dr. Denitsa Dimitrova, MD,
Medical University Sofia,
UMHAT "St. Ivan Rilski",
Bronchology Department, Sofia,
Blvd. "Acad. Ivan Geshov"19
Bulgaria

e-mail:
drdimitrova@gmail.com

Торакална Медицина
Том XIII, бр.3
ноември 2024

БЕЛОДРОБНА КРИОБИОПСИЯ ЗА ДИАГНОСТИКА НА БЕЛОДРОБНИ НЕОПЛАЗМИ

С. Забаданова, М. Енчева

Клиника по белодробни болести
МБАЛ София
Военномедицинска академия

Резюме

Бронхоскопската криобиопсия е диагностичен метод при пациенти с централни и периферни белодробни лезии. Извършва се със специален апарат, осигуряващ замразяване на част от туморната тъкан, нейната екстракция и извършване на серия патоанатомични, имунохистохимични и генетични изследвания с диагностична цел. Криобиопсията има по-висока диагностична стойност в сравнение с конвенционални биопсични методи поради добиване на биопсии с големи размери без артефакти. В научната литература криобиопсията е общоприет метод за диагностика на дифузни белодробни интерстициални и паренхимни болести, но като метод за диагностика на неоплазми се прилага в последните години. Има доказано висока диагностична стойност, но проучванията, показващи резултати от сравнителни анализи между криобиопсия и конвенционална щипкова биопсия за диагноза на белодробна неоплазма са малко, с малък брой пациенти. Най-честите усложнения след криобиопсия са кървене и пневмоторакс. Целта на настоящия обзор е да представи основни аспекти в методологията на бронхоскопската криобиопсия за диагностика на белодробни тумори, както и да покаже предимствата, диагностичната стойност, трудностите, усложненията и тяхното решение, основано на данни от световната литература.

Ключови думи: белодробна неоплазма, биопсия, бронхоскопия, диагноза, криобиопсия

reviews
Thoracic Medicine
Volume XIII, Issue 3
November 2024

BRONCHOSCOPIC CRYOBIOPSY FOR DIAGNOSIS OF LUNG NEOPLASMS

S. Zabadanova, M. Encheva

Department for Pulmonary diseases
MHAT-Sofia
Military Medical Academy

Abstract

Bronchoscopic cryobiopsy is a diagnostic method in patients with central and peripheral lung lesions. It is performed with a special apparatus that provides freezing of a part of the tumor tissue, its extraction and performing a series of pathoanatomical, immunohistochemical and genetic studies for diagnostic purposes. Cryobiopsy has a higher diagnostic value compared to conventional biopsy methods due to obtaining biopsies of large sizes without artifacts. In the scientific literature, cryobiopsy is a generally accepted method for the diagnosis of diffuse pulmonary interstitial and parenchymal diseases, but as a method for the diagnosis of neoplasms it has been applied in recent years. It has proven to have a high diagnostic value, but studies showing results of comparative analyses between cryobiopsy and conventional forceps biopsy for the diagnosis of lung neoplasm are few, with a small number of patients. The most common complications after cryobiopsy are bleeding and pneumothorax. The aim of this review is to present basic aspects of the methodology of bronchoscopic cryobiopsy for the diagnosis of lung tumors, as well as to show the advantages, diagnostic value, difficulties, complications and their solution, based on data from the world literature.

Keywords: Biopsy, bronchoscopy, cryobiopsy, diagnosis, lung neoplasm

Торакална Медицина
Том XIII, бр.3
ноември 2024

Криобиопсията е иновативен бронхоскопски метод за диагностика на различни белодробни болестни състояния, включително и неоплазми. В сравнение с традиционните биопсични методи осигурява по-големи и качествени тъканни проби, което дава възможност за по-бърза и точна патоанатомична диагноза. Полученият материал обичайно е достатъчен за имунохистохимични и генетични изследвания, което е в основата на индивидуализирания терапевтичен подход при лечението на белодробния карцином. В сравнение с хирургичната белодробна биопсия бронхоскопската криобиопсия е по-безопасен и добър вариант в опитни ръце. Сред предимствата са по-кратък болничен престой и по-ниска смъртност в резултат на усложнения, особено при високорискови пациенти.

Механизъм на действие

Бронхоскопските криотехники намират приложение при ендобронхиална биопсия на централни и периферни неоплазми, трансбронхиална биопсия при дифузни паренхимни белодробни болести, отстраняване на чуждо тяло в дихателните пътища (ДП), лечение на low-grade малигнени лезии, на бенигнена и малигнена обструкция на централните ДП (1,2).

Криоаблацията е първата използвана криотехника за обработка на централни белодробни тумори (3). С повтарящи се цикли на бързо замразяване и бавно размразяване се цели деструкция на целевата лезия (4). Пълният ефект се проявява след няколко дни или седмици, което налага последващи бронхоскопски процедури за отстраняване на некротизиралата тъкан (5). Бронхоскопската криоаблация е предимно палиативна техника, която се използва при неоперабилна обструкция на централните ДП, най-често вследствие малигнено заболяване (6). Може да се прилага самостоятелно или в комбинация с други методи като стентиране и дилатация (7).

В основата на криотерапията стои принципът на *Joule–Thomson*, при който втечнен газ под налягане се разширява до газообразна форма, когато преминава от област с по-високо налягане (в сондата) към област с по-ниско налягане (извън сондата). Това разширение води до понижаване на температурата. Спирането на потока и намаляване на налягането впоследствие води до освобождаване на топлина и размразяване. Пробата се отстранява при цикъла на замразяване-размразяване (4,7).

Криореканализацията е по-нова техника, която използва криоадхезията за терапевтични и диагностични цели (7-10). Целта не е клетъчна смърт и некроза, а незабавно отделяне на прилепналата към криосондата тъкан (7). По този начин ендобронхиалният тумор може да се отстрани чрез повторение на процеса криоадхезия. Така се постигат по-

Cryobiopsy is an innovative bronchoscopic method for diagnosis of various lung diseases, including neoplasms. Compared to traditional biopsy methods, it provides larger tissue specimens with better quality for faster and more accurate pathoanatomical diagnosis. The obtained material is usually sufficient for immunohistochemical and genetic analysis, which is important for individualized therapeutic approach of lung cancer. Compared to surgical lung biopsy, bronchoscopic cryobiopsy is a safer and better option in experienced hands. Among the advantages are a shorter hospital stay and lower mortality from complications, especially in high-risk patients.

Mechanism of action

Bronchoscopic cryotechniques can be used for endobronchial biopsy of central neoplasms, transbronchial biopsy of diffuse parenchymal lung diseases (DPLD) and peripheral neoplasms, foreign body removal, treatment of low-grade malignant lesions, benign and malignant central airway obstruction (1,2).

Cryoablation was the first used cryotechnique for treatment of central lung tumors (3). With repeated cycles of rapid freezing and slow thawing cryotherapy causes destruction of the target lesion (4). The full effect occurs after several days or weeks, necessitating subsequent bronchoscopic procedures to remove the necrotic tissue (5). Bronchoscopic cryoablation is primarily a palliative technique for inoperable central airway obstruction most commonly due to malignant conditions (6). It can be used alone or in combination with other methods such as airway stenting and dilation (7).

Cryotherapy is based on the *Joule–Thomson* principle whereby liquefied gas under pressure expands to gaseous form as it passes from an area of higher pressure (inside the probe) to an area of lower pressure (outside the probe). This expansion causes the temperature drop. Stopping the flow and reducing the pressure subsequently results in the release of heat and thawing. The sample is removed during the freeze-thaw cycle (4,7).

Cryorecanalization is a newer technique that uses cryoadhesion for therapeutic and diagnostic purposes (7-10). The goal is not cell death and necrosis, but immediate removal of target material adheres to the probe (7). The endobronchial tumor can be removed by repeating the cryoadhesion process. Thus, faster results were achieved compared to the delayed effect of

Thoracic Medicine
Volume XIII, Issue 3
November 2024

бързи резултати в сравнение със забавения отговор при криоаблацията (11). В допълнение, освен дезобструкция с тази техника могат да се осигурят по-големи биопсични проби в сравнение с конвенционалната щипкова биопсия както при ендобронхиални лезии, така и при периферни белодробни неоплазми (7).

Оборудване

Оборудването се състои от охлаждащ газ (криоген), съхраняван при високо налягане, устройство за криохирургия (криомашина) и бронхоскоп (Фиг.1). Устройството за криохирургия включва криосонда, която се използва за замразяване на таргетната тъкан, конзола и трансферна линия. Основните данни, видими на екрана на конзолата са стойността на налягането, температурата на върха на сондата и продължителността на замразяване. Трансферна линия свързва криосондата с конзолата и контейнера с охлаждащия агент (4,12) .

cryoablation (11). In addition, this technique can provide larger biopsy specimens than conventional forceps biopsy in endobronchial lesions, peripheral lung neoplasms and diffuse parenchymal lung diseases. (7).

Equipment

The equipment consists of a cooling gas (cryogen), stored at high pressure, a cryosurgery device and a bronchoscope. (Fig.1) The cryosurgery device includes a cryoprobe that is used to freeze the target tissue, a console, and a transfer line. The details provided by the console are the pressure value, probe tip temperature and application duration. The transfer line connects the cryoprobe to the console and the cooling agent storage container (4,12).



Фиг.1а. Апарат за криобиопсия.



Fig.1a. Equipment for cryobiopsy.



Фиг.1б. Криосонда.



Fig.1b. Cryoprobe.

Въглеродният двуокис, азотният окис и течният азот могат да се използват като охлаждащи агенти за постигане на температура от –70°C до - 89°C и дори –196°C. Изборът на криоген зависи от наличността, предпочитанията на институцията, опита на оператора (13).

Има различни видове криосонди – твърди, полутвърди и флексибилни. Твърдите и полутвърдите могат да се използват само през

Carbon dioxide, nitrous oxide and liquid nitrogen can be used as cooling agents to achieve temperatures from –70°C to –89°C and even –196°C. The choice of cryogen depends on its availability, institutional preference, operator experience (13).

There are different types of cryoprobes – rigid, semirigid and flexible. Rigid and semirigid can be used through a rigid bronchoscope,

Торакална Медицина
Том XIII, бр.3
ноември 2024

ригиден бронхоскоп, докато флексибилните както през ригиден, така и през флексибилен бронхоскоп (7). Върхът на сондата може да има различна форма (прав или извит) и различен диаметър (1.9 mm и 2.4 mm за флексибилните и 2.4 mm и 5.5 mm за твърдите криосонди). Твърдите криосонди с прав връх могат да се използват при лезии в централните ДП и долните дялове, докато тези с извит връх позволяват достъп до лезии в горнолобарните бронхи. Освен до централните ДП, флексибилните криосонди могат да достигнат до дисталните бронхи и периферния белодробен паренхим (14).

Налични са и криосонди за еднократна употреба с по-малки външни диаметри (1.1 mm и 1.7 mm). При използването им се установяват сравними резултати по отношение на големина и качество на пробите и профила на безопасност според проведените до момента проучвания при хора и животни (15). Разработени са и системи за криотерапия със спрей, които съдържат подобни компоненти като системите с криосонда (16).

Методология на белодробната криобиопсия

Криобиопсиите могат да се извършат под обща анестезия или дълбока седация. Според някои автори пациентите трябва да бъдат интубирани с ендотрахеална тръба или ригиден бронхоскоп за по-добър контрол върху ДП (17). В други проучвания криобиопсията се извършва безопасно със супраглотична маска (18). По този начин се намалява рискът от увреждане на гласните връзки и трахеята вследствие използването на ендотрахеална тръба.

Един от недостатъците на криобиопсията е трудният достъп до периферни белодробни лезии поради твърдостта на криосондата. Това е особено характерно за белодробните върхове, където бронхите са силно извити. За да се преодолее това ограничение, се използват специфични бронхоскопски техники с новите криосонди за еднократна употреба, които се отличават с гъвкавост и по-малък диаметър (19,20, 21-23).

Поради големината на биопсичните проби, които не могат да преминат през работния канал, сондата трябва да се извади заедно с бронхоскопа. Криосондата с диаметър 1.1 mm обаче може да бъде извадена самостоятелно с биопсичната тъкан, докато в същото време бронхоскопът остава в ДП по време на цялата процедура. Така може веднага да се оцени наличието на кървене, както и да се приложат методи и средства за хемостаза (24-26).

При извършване на трансбронхиална криобиопсия за диагностика на периферни лезии, както и при трансбронхиалната щипкова биопсия, се използват допълнителни методи за локализиране на лезията и определяне мястото на биопсията като флуороскопски контрол, радиален ендобронхиален ултра-

whereas flexible can be used through rigid and flexible bronchoscopes (7). The tip of the probe can have a different shape (straight or curved) and a different diameter (1.9 mm and 2.4 mm for the flexible and 2.4 mm and 5.5 mm for the rigid cryoprobes). The rigid cryoprobes with straight tip can be used for lesions in the central airways and lower lobes, while cryoprobes with curved tip allow access to lesions in the upper lobe bronchi. Flexible cryoprobes can reach distal bronchi and peripheral lung parenchyma (14).

Single-use cryoprobes with smaller outer diameters (1.1 mm and 1.7 mm) are also available, with comparable results in terms of sample size and quality, as well as a safety profile according humans and animals' studies (15). Spray cryotherapy systems have also been developed. They contain similar components to the probe cryotherapy systems (16).

Methodology

Cryobiopsies can be performed under general anaesthesia or deep sedation. According to some authors, patients should be intubated with an endotracheal tube or a rigid bronchoscope for better airway control (17). In other studies, cryobiopsy was performed safely with a supraglottic mask (18). In this way, according to the researchers, the risk of damage to the vocal cords and trachea due to the use of an endotracheal tube is reduced.

One of the disadvantages of cryobiopsy is the difficult access to peripheral lung lesions due to the rigidity of the cryoprobe. This is especially typical for the pulmonary apices, where the bronchi are highly curved. To overcome this limitation, specific bronchoscopic techniques have been used in various studies (19,20) and new single-use cryoprobes have been developed that are distinguished by their flexibility and smaller size (21-23).

Due to the size of biopsy specimens that cannot pass through the working channel, the probe must be removed together with the bronchoscope. However, the 1.1 mm cryoprobe can be removed alone with the biopsy tissue, while the bronchoscope remains in the airways during the entire procedure. Thus, the presence of bleeding can be immediately assessed, as well as the haemostasis methods can be applied (24-26).

When performing transbronchial cryobiopsy for the diagnosis of peripheral lesions, as well as in transbronchial forceps biopsy, additional methods are used to localize the lesion and the biopsy site, such as fluoroscopic guidance, radial endobronchial ultrasound (R-EBUS) with or without guide sheath (GS), electromagnetic navi-

Thoracic Medicine
Volume XIII, Issue 3
November 2024

звук (radial endobronchial ultrasound, R-EBUS) с или без водач (guide sheath, GS), електромагнитна навигационна бронхоскопия (electromagnetic navigation bronchoscopy, ENB), виртуална навигационна бронхоскопия (virtual navigation bronchoscopy, VNB) (12).

Както преди всички бронхоскопски интервенции, подборът на пациенти, подходящи за криобиопсия и предоперативната им оценка са изключително важни с оглед постигане на максимални диагностични резултати и намаляване на риска от усложнения. Необходими са обстоен клиничен преглед, оценка на общото състояние, функционални изследвания на дишането, детайлен преглед на образните изследвания (компютърна томография, КТ), оценка на анестезиологичния риск и риска от усложнения. Антиагрегантите и антикоагулантите се преустановяват преди интервенцията според общоприети и локално действащите препоръки.

Една безопасна и технически успешна процедура включва няколко елемента: адекватна оксигенация и вентилация (понякога в условията на авансирало белодробно заболяване), осигуряване на биопсии с достатъчен размер за хистологично и последващо генетично изследване, подготовка за евентуални усложнения – кървене, пневмоторакс.

Криобиопсия – предимства

В сравнение с традиционните бронхоскопски биопсични методи крибиопсията осигурява по-големи и качествени тъканни проби за патоанатомични и генетични изследвания (17, 27-29) (Фиг.2).

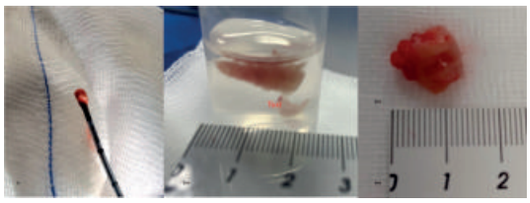

Фиг. 2. Криобиопсия, тъканни биопсии.

Големината на биопсиите зависи от размера на криосондата и времето на замразяване (30). *In vitro* и *in vivo* проучвания при животни демонстрират, че криобиопсиите от перфузирани тъкани са по-големи от щипковите биопсии дори при използването на най-малката криосонда. Значително увеличение на теглото на биопсичната проба се наблюдава след време на замразяване 3 sec при използването на криосонда с диаметър 1.9 mm (в сравнение с 2 sec) и след време на замразяване 2 sec при използването на криосонда с диаметър 2.4 mm (в сравнение с 1 sec). Освен това, размерите на пробите са по-големи от щипковите биопсии дори след най-краткото време на замразяване от 1 sec (31,32). В проучване на *Imabayashi et al.* са добити материали с големина 9.1 ± 4.6, 10.8 ± 4.1, 14.9 ± 6.3, и 16.1 ± 5.4 mm^2 при време на замразяване 2, 3, 4, и 5 sec, съответно (p = 0.007) (19).

gation bronchoscopy (ENB), virtual navigation bronchoscopy (VNB) (12).

The selection of patients and their preoperative assessment are extremely important in order to achieve maximum diagnostic results and reduce the risk of complications. A thorough clinical examination, assessment of general condition, pulmonary function tests, detailed imaging studies (computed tomography, CT), assessment of anaesthetic risk and risk of complications are required. Antiplatelets and anticoagulants are discontinued before the intervention according to generally and locally accepted recommendations.

A safe and technically successful procedure includes several elements: adequate oxygenation and ventilation (sometimes in the setting of advanced lung disease), obtaining sufficiently large biopsy samples for histological and subsequent genetic testing, preparation for possible complications - bleeding, pneumothorax.

Cryobiopsy – advantages

Compared to traditional bronchoscopic biopsy methods, cryobiopsy provides larger tissue samples with greater quality for pathoanatomical and genetic studies (17,27-29). (Fig.2)

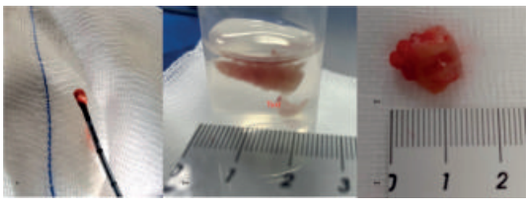

Fig. 2. Cryobiopsy, tissue samples.

The size of the specimen depends on the cryoprobe diameter and the freezing time (30). *In vitro* and *in vivo* animal studies demonstrate that cryobiopsies from perfused tissues are larger than forceps biopsies even with the smallest cryoprobe. A significant increase in the weight of the biopsy sample was observed after a freezing time of 3 sec with 1.9 mm diameter cryoprobe (compared to 2 sec) and after a freezing time of 2 sec with 2.4 mm diameter cryoprobe (compared to 1 sec). Furthermore, sample sizes are larger than forceps biopsies even after freezing time of 1 sec (31,32). In the study by *Imabayashi et al.* are obtained materials of 9.1 ± 4.6, 10.8 ± 4.1, 14.9 ± 6.3, and 16.1 ± 5.4 mm^2 at freezing times of 2, 3, 4, and 5 sec, respectively (p = 0.007) (19).

Торакална Медицина
Том XIII, бр.3
ноември 2024

Според *Schumann et al.* има няколко основни причини за по-доброто качество на пробите и по-голямата свободна от артефакти площ. При щипковата и хирургичната биопсия тъканта трябва да се притисне или пробие, което води до повече механични увреди. Криосондата трябва само леко да се докосне до засегнатата област и тя се отделя след като бъде замразена. Използването на ниска температура има хемостатичен ефект, а замразяването на пробите преди да бъдат отстранени намалява увреждането от разкъсване по време на екстракция. Всичко това допринася за запазване на тъканната архитектоника и клетъчните структури (26,27).

Осигурявайки по-големи и качествени проби, криобиопсията дава възможност за по-прецизна молекулярна диагностика (33-35). Откриването на специфични генетични мутации е в основата на таргетната терапия при белодробния карцином. Според ретроспективно проучване криобиопсията повишава степента на откриване на EGFR мутации в сравнение с традиционни биопсични техники като щипкова биопсия, иглова аспирационна биопсия и др. Открити са 29 мутации при 27 от 125 пациенти в групата с криобиопсии (21.6%) и 42 мутации при 40 от 298 пациенти във втората група (13.8%) (36).

За диагностични цели, както и за имунохистохимичен и генетичен анализ е нужен помалък брой криобиопсии в сравнение с конвенционалните бронхоскипски биопсии. (27,37-40). Според проспективно проучване две криобиопсии е оптималният брой за поставяне на дефинитивна диагноза при ендобронхиални тумори и в същото време за минимален риск от усложнения (37). Хистологичните резултати показват, че има сигнификантна разлика между първата и втората биопсия, докато третата и четвъртата се оказват излишни. Кумулативната диагностична стойност след първата биопсия е 50%, след втората и третата е 80% и достига плато от 84.1% след четвъртата в проучване на пациенти с периферни белодробни тумори (38). Подобни резултати с нарастване на диагностичната стойност до 71% след втората биопсия са докладвани и в друго проучване (27). Диагностицирани са 19 от 31 пациенти (61,3%) в групата с криобиопсии и 15 пациенти (48,4%) в групата с щипкови биопсии след първата биопсична проба, а след втората – 22 (71%) и 17 (54,9%) пациенти, съответно.

Диагностична стойност
при централни белодробни тумори

Има вариации в определенията за централен и периферен белодробен тумор в различните препоръки. Ориентир според някои автори са вътрешните две трети на хемиторакса, а според други – вътрешната една трета (Фиг.3). (41)

According to *Schumann et al.* there are several reasons for better sample quality and larger artefact-free area. In forceps and surgical biopsy, the tissue must be pressed or punched, which results in more mechanical damage. The cryoprobe only needs to lightly touched the affected area and it detaches after being frozen. The use of low temperature has haemostatic effects, and freezing the samples before they are removed reduces damage from tearing during extraction. All this contributes to the preservation of tissue architectonics and cellular structures (26,27).

By providing larger samples with grater quality, cryobiopsy enables more precise histological diagnosis (33-35). The molecular characterization is the basis of targeted therapy of lung cancer. According to a retrospective study, cryobiopsy increased the detection rate of EGFR mutations compared to traditional biopsy techniques such as forceps biopsy, needle aspiration biopsy, etc. 29 mutations were found in 27 of 125 patients in the cryobiopsy group (21.6%) and 42 mutations in 40 of 298 patients in the second group (13.8%) (36).

Fewer biopsy specimens are required for diagnosis, molecular and immunohistochemical analysis when using cryobiopsy (27,37-40). According to a prospective study, two cryobiopsies is the optimal number for making a definitive diagnosis in endobronchial tumors and at the same time for a minimal risk of complications (37). According to the results, there was a significant difference between the first and second biopsies, while the third and fourth were found to be redundant. The cumulative diagnostic value after the first biopsy was 50%, after the second and third was 80%, and reached a plateau of 84.1% after the fourth in a study of patients with peripheral lung tumors (38). Similar results with an increase in diagnostic value up to 71% after the second biopsy was reported in another study (27). 19 of 31 patients (61.3%) in the cryobiopsy group and 15 patients (48.4%) in the forceps biopsy group were diagnosed after the first biopsy sample, and after the second - 22 (71%) and 17 (54.9 %) patients respectively

Diagnostic value
in central lung tumors

There are variations between the definitions of central and peripheral lung tumors. Some authors chose the inner two-thirds of the hemithorax for landmark and others – the inner one-third (Fig.3) (41).

Thoracic Medicine
Volume XIII, Issue 3
November 2024

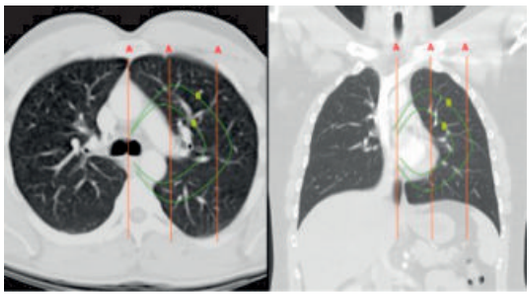

Фиг. 3. Централни и периферни зони на КТ образ.
Roberto F. Casal et al., Annals, ATS 2017

Лъчетерапевтите дефинират централните тумори като такива, разположени в областта, очертана от границата на 2 см от проксималното бронхиално дърво, сърцето и големите съдове, трахеята или друга медиастинална структура (Фиг. 4). Това определение е създадено за оценка на безопасността на стереотактичната лъчева терапия при централни спрямо периферни тумори и обикновено се използва за регулиране на радиационните дози (42). От бронхоскопска гледна точка като централни се определят видимите в ДП лезии – екзофитна маса, която частично или напълно обтурира бронхиалния лумен, субмукозна инфилтрация или перибронхиален тумор с външна компресия на ДП (43).

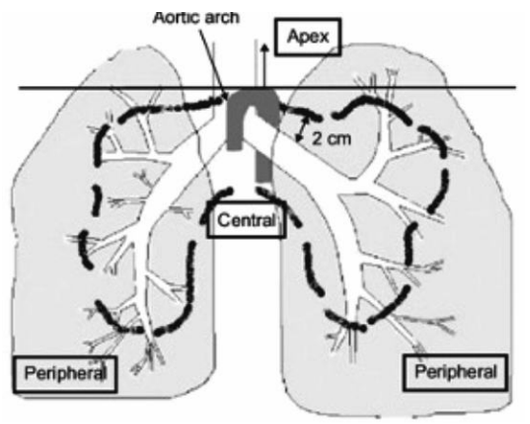

Фиг. 4. Централни и периферни зони на КТ образ.
Roberto F. Casal et al., Annals, ATS 2017

Щипковата биопсия е златен стандарт за диагностика на ендобронхиални неоплазми. Диагностичната стойност на метода при този вид тумори е 72-88% (43,44). Прилагането на допълнителни техники като четкова биопсия и бронхоалвеоларен лаваж може да я повиши значимо (45,46). Това, обаче, е свързано с увеличаване както на продължителността на процедурата, така и на разходите, свързани с нея. Диагностичната стойност на щипковата биопсия зависи от вида на лезията и от броя взети биопсични проби (47). По-висока е за екзофитни ендобронхиални тумори в сравнение с тези със субмукозна/мукозна инфилтрация поради възможността за добиване на проба от повърхността. Диагностичната стойност се повишава с увеличаване на броя взети биопсии (43,44,48). Според препоръките на Британското торакално общество са необходими най-малко пет щипкови биопсии при

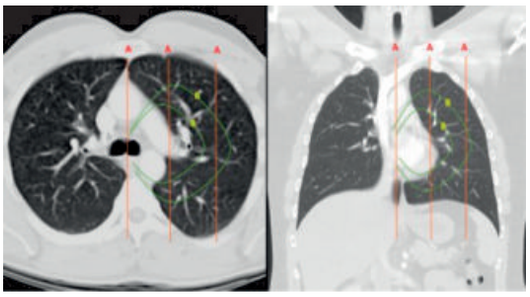

Fig. 3. Central and peripheral areas of a CT image.
Roberto F. Casal et al., Annals, ATS 2017

Radiation oncologist defined central tumors as those located within 2 cm of the proximal bronchial tree, heart and great vessels, trachea, or other mediastinal structure (Fig.4). The definition was created to assess the safety of stereotactic radiotherapy in central versus peripheral tumors and it is commonly used to adjust radiation doses (42). From a bronchoscopic point of view, endobronchial visible lesions are defined as central - an exophytic mass with partial or complete narrowing of the airway lumen, lesions with submucosal infiltration or peribronchial tumor with external compression of the airways (43).

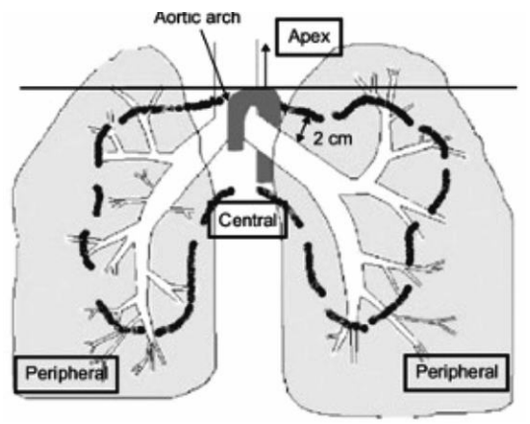

Fig. 4. Central and peripheral areas of a CT image.
Roberto F. Casal et al., Annals, ATS 2017

Forceps biopsy is the gold standard for the diagnosis of endobronchial neoplasms. The diagnostic value of the method is 72-88% (43,44). The additional techniques such as bronchial brushing and bronchoalveolar lavage may improve it significantly (45,46). However, this is associated with an increase in both the duration of the procedure and the costs associated with it. The diagnostic value of the forceps biopsy depends on type of the lesion and the number of specimens obtained (47). It is higher for exophytic endobronchial tumors compared to those with submucosal/mucosal infiltration due to obtaining samples from the surface. Diagnostic value improves with increasing number of biopsy samples taken (43,44,48). According to the recommendations of the British Thoracic Society, at least five specimens should be obtained for achieving maximal diagnostic success (43). Other reasons for negative results in forceps

Торакална Медицина
Том XIII, бр.3
ноември 2024

видими ендобронхиални формации за максимален диагностичен успех с достатъчен обем на биопсичната тъкан и възможност за последващи патоанатомични изследвания (43). Други причини за негативни резултати при щипковата биопсия могат да бъдат наличието на повърхностна некроза или артефакти вследствие механична увреда (49).

Диагностичната стойност на криобиопсията при централни тумори според различни проучвания е над 90% (11,17,18, 50-53). Едно от предимствата на техниката е възможността криосондата да бъде насочена не само перпендикулярно, но и тангенциално към лезията (18). Зоната на замразяване се разширява концентрично от върха на сондата към периферията. По този начин се обработва по-голяма площ и съответно се добиват по-големи биопсични проби, включително и от дълбочината на лезията. Това е причината за по-високата диагностична стойност на криобиопсията не само при екзофитни ендобронхиални тумори, но при такива със субмукозна/мукозна инфилтрация.

Времето до поставяне на диагнозата е ключов фактор, който може да окаже влияние върху терапевтичните резултати и преживяемостта. Липсата на хистологична верификация на образната находка изисква повторно бронхоскопско изследване или алтернативен метод за диагноза. Това е свързано с увеличаване на разходите, а необходимостта от допълнителни инвазивни процедури повишава риска от усложнения и води до забавяне на лечението. Според проучване на автори от Чехия криобиопсията при ендобронхиални тумори съкращава времето за поставяне на диагноза в сравнение с конвенционалната щипкова биопсия. При 7% от пациентите в групата с щипкови биопсии времето до поставяне на диагнозата е повече от 21 дни (в сравнение с 2% в групата с криобиопсии). Делът на пациентите, които са диагностицирани след втора или трета процедура е по-нисък в групата с криобиопсии (2% срещу 9%) (53).

Диагностична стойност при периферни белодробни тумори

Периферните белодробни неоплазми са заобиколени от нормален белодробен паренхим и не могат да бъдат визуализирани ендоскопски. Няма видими ендобронхиални лезии или други промени, включително и външна компресия на бронхиалното дърво. Разделят се на белодробни нодули при диаметър по-малък от 30 mm и белодробни маси при диаметър по-голям от 30 mm (54).

Трансторакалната аспирационна биопсия под КТ контрол е утвърден метод за диагноза на периферни белодробни лезии (55-57). Диагностичната стойност според някои съобщения достига до 95%. Техниката обаче е свързана с висок риск от усложнения като пневмотораксът е с най-голяма честота (58).

biopsy may be the presence of superficial necrosis or artefacts due to mechanical damage (49).

The diagnostic value of cryobiopsy in central tumors according to various studies is over 90% (11,17,18,50-53). One of the advantages of the technique is the ability for tangential biopsy of infiltrating lesions (18). The freezing zone extends concentrically from the tip of the probe to the periphery. In this way, a larger area is treated and, accordingly, larger biopsy samples are obtained, including from the depth of the tumor. This is the reason for the higher diagnostic value of cryobiopsy not only in exophytic endobronchial lesions but also in those with submucosal/mucosal infiltration.

Time to diagnosis is a key factor that can influence therapeutic outcomes and survival. The lack of histological verification of the imaging finding requires repeated bronchoscopic examination or an alternative method of diagnosis. This is associated with increased costs, and the need for additional invasive procedures increases the risk of complications and delays treatment. According to a study by authors from the Czech Republic, cryobiopsy for endobronchial tumors shortens the time to diagnosis compared to conventional forceps biopsy. In 7% of the patients in the forceps biopsy group, the time to diagnosis was more than 21 days (compared with 2% in the cryobiopsy group). The proportion of patients who were diagnosed after a second or third procedure was lower in the cryobiopsy group (2% vs. 9%) (53).

Diagnostic value in peripheral lung tumors

Peripheral lung tumors are surrounded by normal lung parenchyma and cannot be visualized endoscopically. There are no visible endobronchial lesions or other changes, including external compression of the bronchial tree. They are divided into lung nodules less than 3 cm in diameter and lung masses greater than 3 cm in diameter (54).

CT-guided transthoracic aspiration biopsy is a well-established method for the diagnosis of peripheral lung lesions (55-57). According to some reports, diagnostic value reaches 95%. However, the technique is associated with a high risk of complications, with pneumothorax being the most common (58).

Thoracic Medicine
Volume XIII, Issue 3
November 2024

Бронхоскопските методи, които се използват в диагностичния процес на периферните белодробни неоплазми, включват бронхоалвеоларен лаваж, четкова биопсия, трансбронхиална щипкова и криобиопсия, трансбронхиална тънкоиглена аспирационна биопсия (59-61). Разработени са различни модалности за повишаване на ефективността като използването на ултра-тънък бронхоскоп, R-EBUS, ENB, VNB, роботизирана бронхоскопия (62-68). Все още липсва стандартизиран подход и приложението на един или повече методи зависи от наличността, предпочитанията и опита на оператора (61).

Трансбронхиалната криобиопсия е широко използвана за диагноза на пациенти с дифузни паренхимни белодробни болести, към които се отнасят и някои първични и вторични белодробни неоплазми (69,70). Поради по-ниския риск от усложнения, по-краткия болничен престой и по-малките разходи тя е алтернатива на хирургичната биопсия при подбрани пациенти. Тези предимства на белодробната трансбронхиална криобиопсия се комбинират с техниките за образен контрол за диагноза на периферни белодробни лезии (71-77). Различни фактори повлияват диагностичната стойност – големина и локализация на тумора, флуороскопска видимост, използването на R-EBUS с/без водач (GS), ориентация на лезията спрямо ултразвуковата сонда, наличието на позитивен бронхиален знак (bronchus sign), брой биопсии, опит на оператора (77).

Диагностичната стойност е по-висока за периферните белодробни неоплазми, които са по-големи от 30 mm и не са локализирани в горните дялове (75). Някои автори не откриват корелация с размера на лезията. В изследването на *Nasu et al.* диагностичната стойност за лезии, по-малки от 30 mm е 80.8%, а за лезии, по-големи от 30 mm е 81.5% (73). В проучване на *Matsumoto et al.* няма сигнификантна разлика при диагностичните биопсии за тумори ≤ 20 mm (86.7%) и тумори > 20 mm (91.8%) (20).

R-EBUS е насочващ образен ултразвуков метод при извършването на трансбронхиални белодробни биопсии, който може да се използва като алтернатива на рентгеноскопията или в случаите, когато формациите не се виждат флуороскопски (Фиг.5). Диагностичната стойност е по-висока, когато ултразвуковата сонда е в центъра на лезията (концентрични R-EBUS лезии) и значително по-ниска, когато е в непосредствена близост до лезията (ексцентрични и стенодопирни R-EBUS лезии) (72).

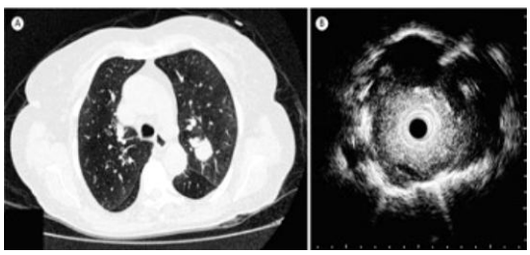

Фиг. 5. Периферна белодробна лезия. КТ образ и образ при радиален EBUS (R-EBUS). *Jacomelli M. et al., Jornal Brasileiro de Pneumologia* 2016

Bronchoscopic methods for the diagnosis of peripheral lung neoplasms include bronchoalveolar lavage, bronchial brushing, transbronchial forceps and cryobiopsy, transbronchial fine needle aspiration biopsy (59-61). Various modalities have been developed to increase efficiency such as the use of ultrathin bronchoscope, R-EBUS, ENB, VNB, robotic bronchoscopy (62-68). A standardized approach is still lacking, and the application of one or more methods depends on the availability, the preference and the operator experience (61).

Transbronchial cryobiopsy is widely used for the diagnosis of patients with diffuse parenchymal lung disease, which may include some primary and secondary lung neoplasms (69,70). With the lower risk of complications, shorter hospital stay and lower costs, it is an alternative to surgical biopsy in certain patients. With its advantages transbronchial cryobiopsy can also be used for the diagnosis of peripheral lung lesions (71-77). Various factors influencing diagnostic accuracy have been analysed – the size and location of the tumor, fluoroscopic visibility, use of R-EBUS, GS, orientation of the lesion to the radial probe, presence of a positive bronchus sign, number of biopsy specimens, experience of the operator.

Diagnostic value is higher for peripheral lung neoplasms that are larger than 30 mm and that are not located in the upper lobes (75). Some authors found no correlation with the lesion size. In the study by *Nasu et al.* the diagnostic value for lesions smaller than 3 cm was 80.8% and for lesions larger than 3 cm it was 81.5% (73). In a study by *Matsumoto et al.* there was no significant difference in diagnostic biopsies for tumors ≤ 2 cm (86.7%) and tumors > 2 cm (91.8%) (20).

R-EBUS is a guidance method for transbronchial lung biopsies and can be used as an alternative to fluoroscopy or where the lesions is invisible under fluoroscopy. (Fig.5) Diagnostic value is higher when the position of the radial probe is "within" the lesion (concentric R-EBUS lesions) and lower when it is adjacent to the lesion (eccentric and adjacently orientated R-EBUS lesions) (72).

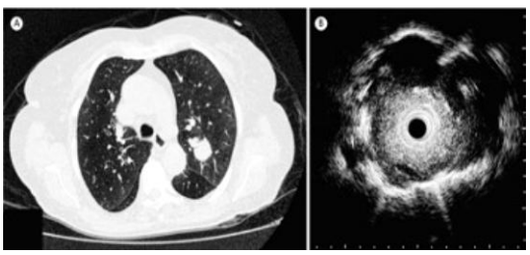

Fig. 5. Peripheral lung lesion. CT image and Radial EBUS (R-EBUS) image.). *Jacomelli M. et al., Jornal Brasileiro de Pneumologia* 2016

Торакална Медицина
Том XIII, бр.3
ноември 2024

Възможността на криосондата за латерална биопсия може да повиши диагностичната стойност при ексцентричните и стенодопирни R-EBUS лезии (20,78). *Schumann et al.* не съобщават за сигнификантна разлика в ефективността на трансбронхиалните криобиопсии и щипкови биопсии, вероятно поради поголемия процент концентрични R-EBUS лезии в проучването (72). Според *Nasu et al.* също няма разлика в диагностичната стойност на щипковите и криобиопсиите при периферни белодробни тумори (86.8% и 81.1% съответно). Въпреки това тя нараства от 69% на 95.8%, когато криобиопсията с R-EBUS се извършва с водач (GS) (73). Направляващият водач (GS) е добавъчен инструмент, който служи като удължен брохоскопски канал и свързва лезията с върха на бронхоскопа (Фиг.6). Улеснява поставянето на форцепса/криосондата дистално от бронхите, които могат да бъдат достигнати с бронхоскопа. След отстраняване на ултразвуковата сонда, водачът остава на място, за да се гарантира правилната позиция на биопсичния инструмент, дори и при повторна биопия (77,79).

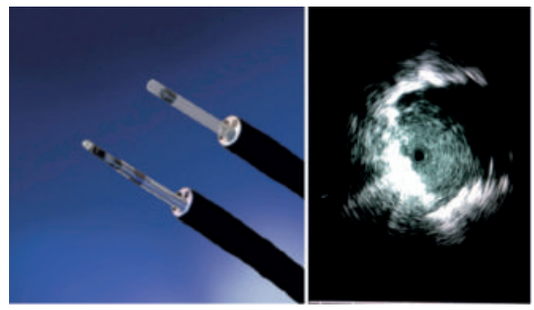

Фиг.6. Сонди за радиален EBUS с водач (GS) и образ на периферна белодробна лезия от радиален EBUS.
Lachkar S. et al., Journal of Thoracic Disease 2020

Усложнения

Кървенето е едно от основните усложнения на интервенционалните бронхоскопски техники, включително и при криобиопсия на ендобронхиални и периферни белодробни тумори (80). Може да бъде животозастрашаващо и идентифицирането на рискови фактори, свързани както с пациента, така и с техниката, е особено важно (81-84). Липсва консенсус относно приложението на методите и средствата за хемостаза (85).

Няма общоприето определение за тежестта на кървенето сред отделните центрове и докладваните проучвания. Повечето автори използват 4-степенна скала: 1) няма кървене, 2) леко кървене, изискващо аспирация, без необходимост от други интервенции, 3) умерено кървене, което може да бъде овладяно с ендоскопски методи и/или приложението на студен физиологичен серум или вазоконстриктивни медикаменти, 4) тежко кървене, изискващо допълнителни интервенции като артериална бронхиална емболизация, трансфузия, интубация или прием в интензивно отделение (86,87).

Cryobiopsy may increase diagnostic yield of eccentric and adjacently orientated R-EBUS lesions with the possibility of a lateral biopsy (20,78). Schumann et al. reported no significant difference in the diagnostic accuracy of cryobiopsies and forceps biopsies, probably because the majority of the lesions had "within" orientation (72). According to *Nasu et al.* there was also no difference in diagnostic value of forceps and cryobiopsies (86.8% and 81.1%, respectively). However, it increased from 69% to 95.8% when R-EBUS cryobiopsy was performed with a GS (73). The GS serves as an extended bronchoscope channel and connects the lesion to the tip of the bronchoscope. (Fig.6) It facilitates forceps/cryoprobe placement distal to bronchi that can be reached with the bronchoscope. After removal of the ultrasound probe, the GS remains in place to ensure correct biopsy position and to facilitate repeat biopsy (77,79).

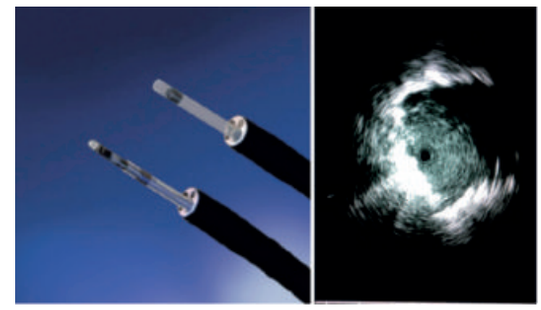

Fig.6. Radial EBUS probes with guide sheat (GS) and an image of peripheral lung lesion with R-EBUS.
Lachkar S. et al., Journal of Thoracic Disease 2020

Complications

Bleeding is one of the major complications of interventional bronchoscopic techniques, including cryobiopsy of endobronchial and peripheral lung tumors (80) It may be life-threatening, and assessment of both patient- and technique-related risk factors is important (81-84). There is a lack of consensus among the centres regarding the haemostatic methods and agents (85).

Most authors use a four-point scaled for definition of bleeding severity: 1) no bleeding, 2) mild bleeding requiring aspiration without the need for other interventions, 3) moderate bleeding that can be controlled with endoscopic methods and/or the application of cold saline or vasoconstrictors medications, 4) severe bleeding, requiring additional interventions such as arterial bronchial embolization, transfusion, intubation, or intensive care unit admission (86,87).

Thoracic Medicine
Volume XIII, Issue 3
November 2024

Опасенията при прилагане на криобиопсията са свързани с потенциално по-високия риск от кървене по време на процедурата. Кървенето след ендобронхиална криобиопсия е най-често леко до умерено и според публикуваните до момента проучвания няма статистически значима разлика в сравнение с това след ендобронхиална щипкова биопсия (17,27,39,50,53). Повишен риск от кървене при вземане на повече от три криобиопсии се съобщава в изследване на *Segmen et al.* Въпреки това няма случаи на тежко кървене (37).

Систематичен обзор и мета-анализ на девет проучвания при пациенти с периферни белодробни лезии, при които криобиопсията е извършена с R-EBUS, съобщава за леко до умерено кървене при 29,23% от пациентите (88). В повечето случаи кървенето е леко, а най-често прилаганите методи за хемостаза са продължителна аспирация и локална инсталация на адреналин. Регистриран е само един епизод на тежко кървене. Използването на R-EBUS може да намали риска от кървене при трансбронхиалната криобиопсия, тъй като прави възможно визуализирането на големи кръвоносни съдове (89). При наличие на водач (GS), който остава на място след биопсията, същият може да се използва за тампонада (24, 27). Други фактори, които оказват влияние върху честотата и тежестта на кървенето са размера на криосондата и времето на замразяване, интубацията с ендотрахеална тръба или ригиден бронхоскоп, използването на балонни катетри/бронхиални блокери (19, 38, 90, 91).

Превантивното поставяне на балонен катетър с цел хемостаза може да доведе до технически затруднения при насочване както на криосондата, така и на ултразвуковата сонда за R-EBUS (92). Затруднения при използването му има и в горните дялове и при силно стенозирани бронхи (19). В проучване на *Nakai et al.* всички епизоди на кървене са овладени с техниката с два бронхоскопа (92). След отстраняване на криосондата със замразената тъканна проба заедно с първия бронхоскоп, асистентът поставя втория на мястото на биопсията. Едновременно с това пациентът се завърта в латерална декубитална позиция на страната на биопсията. Авторите посочват няколко предимства на метода: 1) осигурява по-лесна хемостаза в бронхите за горните дялове и B6, където поставянето на балонен катетър е трудно; 2) количеството на кървенето може да се оцени ендоскопски и да бъдат приложени незабавно хемостатични агенти и 3) последващата ендоскопска хемостаза може да се комбинира с постурална промяна, тъй като няма риск от миграция на балона (20,92).

Според систематичен обзор и мета-анализ, оценяващ ефективността и безопасността на криобиопсията в сравнение с щипковата биопсия за диагностика на различни белодробни болести няма сигнификантна разлика по отношение честотата на пневмоторакс

There are concerns related to the potentially higher risk of bleeding associated with cryobiopsy. According to the studies, the most common complication after cryobiopsy of central tumors is mild to moderate bleeding and there is no statistically significant difference compared to bleeding after endobronchial forceps biopsy (17,27,39,50,53). *Segment et al.* reported an increased risk of bleeding when more than three cryobiopsies were obtained. There were no cases of severe bleeding (37).

A systematic review and meta-analysis of nine studies in patients with peripheral lung lesions reported mild to moderate bleeding after transbronchial cryobiopsy in 29.23% of patients (88). The cryobiopsies were performed with R-EBUS. In most cases, bleeding was mild, and the most commonly used methods of haemostasis were prolonged aspiration and local instillation of adrenaline. Only one episode of severe bleeding was recorded. The use of R-EBUS may reduce the risk of bleeding in transbronchial cryobiopsy because it allows visualization of large blood vessels (89). The GS remains in place after biopsy and it may be used for tamponade when it's available (24,27). Other factors that influence the incidence of bleeding are cryoprobe size and freezing time (19,38), intubation with an endotracheal tube or rigid bronchoscope (38,39), use of balloon catheters/bronchial blockers (19,91).

The preventive use of balloon catheter for haemostasis may lead to technical difficulties in guiding both the cryoprobe and the radial probe (92). The procedure is difficult in the upper lobes and in stenosed bronchi (19). In a study by *Nakai et al.* all bleeding episodes were controlled with the two-scope technique (92). After removing the cryoprobe and the frozen tissue sample with the first bronchoscope, the assistant places the second one at the biopsy site. Simultaneously, the patient is rotated into a lateral decubitus position on the side of the biopsy. The authors pointed out several advantages of the method: first) it provides easier haemostasis in the upper lobes bronchi and B6 where placement of a balloon catheter is difficult, second) the amount of bleeding can be assessed endoscopically and haemostatic agents can be applied immediately, and third) subsequent endoscopic haemostasis can be combined with postural change because there is no risk of balloon migration (20,92).

A systematic review and meta-analysis evaluate the effectiveness and safety of the cryobiopsy compared to the forceps biopsy in various lung diseases. There was no significant difference in the incidence of pneumothorax (6.1% vs. 6.8%) (93). In a study by *Schuhmann et al.* no

Торакална Медицина
Том XIII, бр.3
ноември 2024

(6,1% срещу 6,8%) (93). В проучване на *Schumann et al.* не са регистрирани случаи с пневмоторакс след трансбронхиална криобиопсия при периферни белодробни лезии. Авторите посочват няколко фактора, които намаляват риска от увреждане на плеврата, като флуороскопски контрол, използването на водач (GS), биопсиране единствено на лезии, визуализирани с R-EBUS (27). Честота на пневмоторакс само до 3% докладват *Chen et al.*, най-вероятно поради употребата на водач (91). Според друг систематичен обзор и мета-анализ трансбронхиалната криобиопсия с R-EBUS е безопасен и ефективен метод за диагноза на пациенти с периферни белодробни лезии. Основният процент на усложнения е нисък (1,8%) в сравнение с наблюдавания след трансбронхиална криобиопсия при дифузни паренхимни болести (74).

Заключение

Бронхоскопската криобиопсия е обещаваща техника с висока диагностична стойност при пациенти с централни и периферни белодробни неоплазми. Позволява запазване на тъканната архитектоника и по-прецизни патоанатомични изследвания. Предимствата са очевидни при лезии със субмукозна инфилтрация на бронхите, при които е трудно да се вземат конвенционални щипкови биопсии. Докладваният процент на тежките и животозастрашаващи усложнения е нисък. Повечето проучвания са ретроспективни, нерандомизирани и включват малък брой пациенти. Поради това липсват стандартизирани препоръки и протоколи за приложението на техниката при белодробни неоплазми с цел постигане на максимални диагностични резултати и намаляване риска от усложнения.

cases of pneumothorax after transbronchial cryobiopsy of peripheral lung lesions have been reported. The authors pointed out several factors that reduce the risk of pleural damage such as fluoroscopic control, use of GS, biopsy only of lesions visualized with R-EBUS (27). A pneumothorax rate of only up to 3% was reported by *Chen et al.*, probably due to the use of GS (91). According to another systematic review and meta-analysis, transbronchial cryobiopsy with R-EBUS is a safe and effective method for diagnosis of patients with peripheral lung lesions. The complication rate was low (1.8%) compared with that observed after transbronchial cryobiopsy in DPLD (74).

Conclusion

Bronchoscopic cryobiopsy is a promising technique with a high diagnostic value in patients with central and peripheral lung neoplasms. It allows preservation of tissue architectonics and more precise pathoanatomical evaluation. The advantages are most evident in lesions with submucosal infiltration of the bronchi, where specimens are difficult to obtain with conventional forceps biopsy. In addition, the reported rate of severe and life-threatening complications is low. Most studies are retrospective, non-randomized and include a small number of patients, which is why there is a lack of standardized recommendations and protocols for the application of the technique in order to achieve maximal diagnostic results and reduce the risk of complications in lung neoplasms.

Книгопис:
References:

1. Bolliger CT, Mathur PN, Beamis JF, et al. European Respiratory Society/American Thoracic Society. ERS/ATS statement on interventional pulmonology. Eur Respir J 2002;19:356–373.
2. Ernst A, Silvestri GA, Johnstone D. Interventional pulmonary procedures: guidelines from the American College of Chest Physicians. Chest 2003;123:1693–1717.
3. Mathur PN, Wolf KM, Busk MF, et al. Fiberoptic bronchoscopic cryotherapy in the management of tracheobronchial obstruction. Chest 1996;110:718–723.
4. Rajesh Thomas, Martin J. Phillips. Bronchoscopic cryotherapy and cryobiopsy. Eur Respir Monogr 2017; 78: 141-161.
5. Maiwand MO, Evans JM, Beeson JE. The application of cryosurgery in the treatment of lung cancer. Cryobiology 2004; 48: 55–61.
6. Mathur P. Application of laser, electrocautery, argon plasma coagulation, and cryotherapy. In: Wang KP, Mehta AC, Turner JF, editors. Flexible bronchoscopy, 3rd ed. West Sussex, UK: Wiley-Blackwell; 2012. pp. 201–210.
7. DiBardino D, Lanfranco A, Haas A. Bronchoscopic Cryotherapy. Clinical Applications of the Cryoprobe, Cryospray, and Cryoadhesion. Ann Am Thorac Soc 2016; 13(8): 1405-15.
8. Hetzel M, Hetzel J, Schumann C, et al. Cryorecanalization: a new approach for the immediate management of acute airway obstruction. J Thorac Cardiovasc Surg 2004;127:1427–1431.
9. Hetzel, J., et al., Old meets modern: the use of traditional cryoprobes in the age of molecular biology. Respiration 2008. 76(2): 193-7.
10. Schumann C, Kropf C, Wibmer T, et al. Therapy of exophytic bronchial tumorous stenosis by flexible cryoprobe. Eur Respir J 2006; 28:1286–1287.
11. Schumann C, Hetzel M, Babiak AJ, et al. Endobronchial tumor debulking with a flexible cryoprobe for immediate treatment of malignant stenosis. J Thorac Cardiovasc Surg 2010; 139: 997–1000.
12. Simon M, Simon I, Tent PA, et al. Cryobiopsy in Lung Cancer Diagnosis—A Literature Review. Medicina 2021, 57, 393.
13. Jain P, Agarwal P, Mathur D, et al. Evolution of cryogenics – A review on applications of cryogenics in medicine, Materials Today: Proceedings, 2021, 47 (11): 3059-3063.
14. Tomic R, Podgaetz E, Andrade RS, et al. Cryotechnology in Diagnosing and Treating Lung Diseases. J Bronchol Interv Pulmonol 2015; 22: 76–84.
15. Hetzel J, Linzenbold W, Boesmueller H, et al. Evaluation of Efficacy of a New Cryoprobe for Transbronchial Cryobiopsy: A Randomized, Controlled in vivo Animal Study. Respiration 2020; 99: 1–9.
16. Browning R, Turner JF, Parrish S. Spray cryotherapy (SCT): institutional evolution of techniques and clinical practice from early experience in the treatment of malignant airway disease. J Thorac Dis 2015; 7: S405–S414.
17. Hetzel J, Eberhardt R, Herth FJ, et al. Cryobiopsy increases the diagnostic yield of endobronchial biopsy: a multicentre trial. Eur Respir J 2012; 39: 685-90.
18. Rubio E, R le S, Whatley R, et al. Cryobiopsy: should this be used in place of endobronchial forceps biopsies? Biomed Res Int 2013; 2013: 730574.
19. Imabayashi T, Uchino J, Yoshimura A, et al. Safety and Usefulness of Cryobiopsy and Stamp Cytology for the Diagnosis of Peripheral Pulmonary Lesions. Cancers 2019; 11: 410.
20. Matsumoto Y, Nakai T, Tanaka M, et al. Diagnostic Outcomes and Safety of Cryobiopsy Added to Conventional Sampling Methods: An Observational Study. Chest 2021;160: 1890–1901.
21. Yarmus L, Semaan R, Arias S, et al. A Randomized Controlled Trial of a Novel Sheath Cryoprobe for Bronchoscopic Lung Biopsy in a Porcine Model. Chest 2016; 150(2): 329-36.
22. Franke K, Linzenbold W, Nuessle D, et al. A New Tool for Transbronchial Cryobiopsies in the Lung: An Experimental Feasibility ex vivo Study. Respiration 2016; 91(3): 228-34.
23. Ravaglia C, Sultani F, Piciucchi S, et al. Diagnostic yield and safety of transbronchial lung cryobiopsy for diffuse parenchymal lung diseases diagnosis: Comparison between 1.7-mm and 1.9-mm probes. Pulmonology 2023; 18: S2531-0437.
24. Kho SS, Chai CS, Nyanti LE, et al. Combination of 1.1 mm flexible cryoprobe with conventional guide sheath and therapeutic bronchoscope in biopsy of apical upper lobe solitary pulmonary nodule. BMC Pulm Med 2020; 3; 20(1): 158.
25. Kim SH, Mok J, Jo EJ, et al. The Additive Impact of Transbronchial Cryobiopsy Using a 1.1-mm Diameter Cryoprobe on Conventional Biopsy for Peripheral Lung Nodules. Cancer Res Treat 2023 ; 55(2): 506-512.
26. Schumann C, Hetzel J, Babiak AJ, et al. Cryoprobe biopsy increases the diagnostic yield in endobronchial tumor lesions. J Thorac Cardiovasc Surg 2010; 140: 417–421.

27. Schuhmann M, Bostanci K, Bugalho A, et al. Endobronchial ultrasound-guided cryobiopsies in peripheral pulmonary lesions: A feasibility study. Eur Respir J 2013; 43: 233.
28. Pajares V, Puzo C, Castillo D, et al. Diagnostic yield of transbronchial cryobiopsy in interstitial lung disease: a randomized trial. Respirology 2014; 19: 900–906.
29. Babiak A, Hetzel J, Krishna G, et al. Transbronchial cryobiopsy: a new tool for lung biopsies. Respiration 2009; 78(2): 203-8.
30. Franke KJ, Szyrach M, Nilius G, et al. Experimental study on biopsy sampling using new flexible cryoprobes: Influence of activation time, probe size, tissue consistency, and contact pressure of the probe on the size of the biopsy specimen. Lun. 2009; 187: 253–9.
31. Franke KJ, Theegarten D, Hann von Weyhern C, et al. Prospective controlled animal study on biopsy sampling with new flexible cryoprobes versus forceps: evaluation of biopsy size, histological quality and bleeding risk. Respiration 2010; 80: 127–32.
32. Zhou G, Ren Y, Li J, et al. The effect of 19-mm versus 24-mm probes in transbronchial cryobiopsies for interstitial lung diseases: a prospective analysis. Ann Transl Med 2021; 9: 20.
33. Mohamed ASH, Hantera M, Sharshar RS, et al. Comparison between cryobiopsy and forceps biopsy in detection of epidermal growth factor receptor amplification in non-small-cell lung cancer. Egypt J Bronchol 2019; 13, 636–643.
34. Haentschel M, Boeckeler M, Enab A, et al. Cryobiopsy increases the EGFR detection rate in non-small cell lung cancer. Lung Cancer 2020; 141: 56-63.
35. Arimura K, Kondo M, Nagashima Y, et al. Comparison of tumor cell numbers and 22C3 PD-L1 expression between cryobiopsy and transbronchial biopsy with endobronchial ultrasonographyguide sheath for lung cancer. Respir Res 2019, 20 (1): 185.
36. Boeckeler M, Kanz L, Haentschel M, et al. Cryobiopsy to increase the detection rate of EGRF-mutations in non-small cell lung cancer. Journal of Clinical Oncology 2016 34:15_suppl, e20613-e20613.
37. Segmen F, Aktaş Z, Öztürk A, et al. How many samples would be optimal for endobronchial cryobiopsy? Surg Endosc 2017; 31(3): 1219-1224.
38. Ankudavicius V, Miliauskas S, Poskiene L, et al. Diagnostic Yield of Transbronchial Cryobiopsy Guided by Radial Endobronchial Ultrasound and Fluoroscopy in the Radiologically Suspected Lung Cancer: A Single Institution Prospective Study. Cancers 2022;14(6):1563.
39. Ehab A, Khairy El-Badrawy M, Abdelhamed Moawad A, et al. Cryobiopsy versus forceps biopsy in endobronchial lesions, diagnostic yield and safety. Adv Respir Med 2017; 85(6): 301-306.
40. Tanaka M, Matsumoto Y, Imabayashi T, et al. Diagnostic value of a new cryoprobe for peripheral pulmonary lesions: a prospective study. BMC Pulm Med 2022; 22: 226.
41. Casal RF, Vial MR, Miller R, et al. What Exactly Is a Centrally Located Lung Tumor? Results of an Online Survey. Ann Am Thorac Soc. 2017; 14(1):118-123.
42. Park HS, Harder EM, Mancini BR, et al. Central versus peripheral tumor location: influence on survival, local control, and toxicity following stereotactic body radiotherapy for primary non–small-cell lung cancer. J Thorac Oncol 2015;10: 832–837.
43. Du Rand IA, Blaikley J, Booton R, et al. British Thoracic Society Bronchoscopy Guideline Group. British Thoracic Society guideline for diagnostic flexible bronchoscopy in adults: accredited by NICE. Thorax 2013; 68: Suppl 1:i1-i44.
44. Mohan A, Madan K, Hadda V, et al. Guidelines for diagnostic flexible bronchoscopy in adults: Joint Indian Chest Society/National College of chest physicians (I)/Indian association for bronchology recommendations. Lung India 2019; 36(Supplement): S37-S89.
45. Roth K, Hardie JA, Andreassen AH, et al. Predictors of diagnostic yield in bronchoscopy: a retrospective cohort study comparing different combinations of sampling techniques. BMC pulmonary medicine. 2008; 8: 2.
46. Fuladi A, Munje R, Tayade B. Value of washings, brushings, and biopsy at fibreoptic bronchoscopy in the diagnosis of lung cancer. JIACM 2004; 5: 6.
47. Shrestha B, Adhikari S, Thakur B, et al. Complications and predictors of diagnostic yield of endobronchial forceps biopsy in visible lesions. J Adv Inter Med, 2019; 8(2): 21–25.
48. Gellert A, Rudd R, Sinha G, et al. Fibreoptic bronchoscopy: effect of multiple bronchial biopsies on diagnostic yield in bronchial carcinoma. Thorax 1982; 37: 684–687.
49. Herth F. Bronchoscopic techniques in diagnosis and staging of lung cancer. Breathe 2011; 7 (4): 324-337.
50. Sharma D, Saini JK, et al. E Elucidating diagnostic efficacy and safety of the procedure: cryobiopsy of endobronchial lesions with a flexible bronchoscope. Monaldi Arch Chest Dis doi: 10.4081/monaldi.2023.2756
51. Aktas Z, Gunay E, Hoca NT, et al. Endobronchial cryobiopsy or forceps biopsy for lung cancer diagnosis. Ann Thorac Med 2010; 5: 242–246.
52. El-Dahdouh S, AbdElaal G, El-kady N. Comparison between endobronchial forceps-biopsy and cryo-biopsy by flexible bronchoscopy. Egypt J Chest Dis Tuberc 2015; 65: 325–331.
53. Stastna N, Brat K, Heroutova M, et al. Endobronchial cryobiopsy may shorten the time to cancer diagnosis: a retrospective study. ERJ Open Res 2023; 9: 00179-2023.
54. Nasim F, Ost DE. Management of the solitary pulmonary nodule. Curr Opin Pulm Med 2019; 25(4): 344–353.
55. DiBardino DM, Yarmus LB, Semaan RW. Transthoracic needle biopsy of the lung. J Thorac Dis 2015; 7(Suppl 4): S304-16.
56. Fu YF, Zhang JH, Wang T, et al. Endobronchial ultrasound-guided versus computed tomography-guided biopsy for peripheral pulmonary lesions: A meta-analysis. Clin Respir J 2021;15(1): 3-10.
57. Liu XL, Li W, Yang WX, et al. Computed tomography-guided biopsy of small lung nodules: diagnostic accuracy and analysis for true negatives. J Int Med Res 2020; 48(2): 300060519879006.
58. Heerink WJ, de Bock GH, de Jonge GJ, et al. Complication rates of CT-guided transthoracic lung biopsy: meta-analysis. Eur Radiol 2017;27:138-48.
59. Ishiwata T, Gregor A, Inage T, et al. Advances in interventional diagnostic bronchoscopy for peripheral pulmonary lesions. Expert Review of Respiratory Medicine 2019; 13(9): 885–897.
60. Bo L, Li C, Pan L, et al. Diagnosing a solitary pulmonary nodule using multiple bronchoscopic guided technologies: a prospective randomized study. Lung Cancer 2019; 129: 48–54.
61. Zuccatosta L, Latini L, Belleggia B, et al. Suitability of transbronchial needle aspiration for genotyping peripheral pulmonary tumors. Front Med 2023; 9: 1087028.
62. Wang Memoli JS, Nietert PJ, Silvestri GA. Meta-analysis of guided bronchoscopy for the evaluation of the pulmonary nodule. Chest 2012; 142(2): 385-393.
63. Ali MS, Trick W, Mba BI, et al. Radial endobronchial ultrasound for the diagnosis of peripheral pulmonary lesions: a systematic review and meta-analysis. Respirology 2017; 22: 443-53.
64. Yoshikawa M, Sukoh N, Yamazaki K, et al. Diagnostic value of endobronchial ultrasonography with a guide sheath for peripheral pulmonary lesions without X-ray fluoroscopy. Chest 2007; 131: 1788-93.
65. Tanner NT, Yarmus L, Chen A, et al. Standard bronchoscopy with fluoroscopy vs thin bronchoscopy and radial endobronchial ultrasound for biopsy of pulmonary lesions: a multicenter, prospective, randomized trial. Chest 2018;154:1035-43.
66. Oki M, Saka H, Asano F, et al. Use of an ultrathin vs thin bronchoscope for peripheral pulmonary lesions: a randomized trial. Chest 2019;156: 954- 64.
67. Asano F, Shinagawa N, Ishida T, et al. Virtual bronchoscopic navigation combined with ultrathin bronchoscopy. A randomized clinical trial. Am J Respir Crit Care Med 2013; 188: 327-33.
68. Gex G, Pralong JA, Combescure C, et al. Diagnostic yield and safety of electromagnetic navigation bronchoscopy for lung nodules: a systematic review and meta-analysis. Respiration 2014; 87: 165-76.
69. Kropski JA, Pritchett J, Mason W, et al., Bronchoscopic cryobiopsy for the diagnosis of diffuse parenchymal lung disease. PLoS One 2013; 8(11): e78674.
70. Sharp C, McCabe M, Adamali H, et al. Use of transbronchial cryobiopsy in the diagnosis of interstitial lung disease-a systematic review and cost analysis. QJM 2017; 110: 207–14.
71. Udagawa H, Kirita K, Naito T, et al. Feasibility and utility of transbronchial cryobiopsy in precision medicine for lung cancer: Prospective single-arm study. Cancer Sci 2020;111(7): 2488-2498.

72. Schuhmann M, Bostanci K, Bugalho A, et al. Endobronchial ultrasound-guided cryobiopsies in peripheral pulmonary lesions: a feasibility study. Eur Respir J 2014; 43 (1): 233-239.
73. Nasu S, Okamoto N, Suzuki H, et al. Comparison of the Utilities of Cryobiopsy and Forceps Biopsy for Peripheral Lung Cancer. Anticancer Res 2019; 39: 5683–5688.
74. Sryma PB, Mittal S, Madan NK, et al. Efficacy of radial endobronchial ultrasound (R-EBUS) guided transbronchial cryobiopsy for peripheral pulmonary lesions (PPL's): a systematic review and meta-analysis. Pulmonology 2023; 29(1): 50-64.
75. Kinoshita K, Morikawa K, Tsuruoka H, et al. Efficacy of combined transbronchial lung cryobiopsy and conventional forceps biopsy for lung malignancies: a prospective cohort study. Sci Rep 2023; 13(1): 1850.
76. Chung C, Kim Y, Lee JE, et al. Diagnostic Value of Transbronchial Lung Cryobiopsy Using an Ultrathin Cryoprobe and Guide Sheath for Peripheral Pulmonary Lesions. J Bronchology Interv Pulmonol 2024; 31(1): 13-22.
77. Nakai T, Watanabe T, Kaimi Y, et al. Diagnostic Utility and Safety of Non-Intubated Cryobiopsy Technique Using a Novel Ultrathin Cryoprobe in Addition to Conventional Biopsy Techniques for Peripheral Pulmonary Lesions. Respiration 2023; 102(7): 503-514.
78. Kho SS, Chan SK, Yong MC, et al. Performance of transbronchial cryobiopsy in eccentrically and adjacently orientated radial endobronchial ultrasound lesions. ERJ Open Res 2019; 5: 00135–02019.
79. Arimura K, Tagaya E, Akagawa H, et al. Cryobiopsy with endobronchial ultrasonography using a guide sheath for peripheral pulmonary lesions and DNA analysis by next generation sequencing and rapid on-site evaluation. Respir Investig 2019; 57: 150–156.
80. Facciolongo N, Patelli M, Gasparini S, Et al. Incidence of complications in bronchoscopy. Multicentre prospective study of 20 986 bronchoscopies. Monaldi Arch Chest Dis 2009; 71: 8-1.
81. Nandagopal L, Veeraputhiran M, Jain T, et al. Bronchoscopy can be done safely in patients with thrombocytopenia. Transfusion 2016; 56: 344.
82. Ernst A, Eberhardt R, Wahidi M, et al. Effect of routine clopidogrel use on bleeding complications after transbronchial biopsy in humans. Chest 2006; 129:734.
83. Yong JW, Yang LX, Ohene BE, et al. Periprocedural heparin bridging in patients receiving oral anticoagulation: A systematic review and meta-analysis. BMC Cardiovasc Disord 2017; 17: 295.
84. Wang S, Ye Q. Bleeding after endobronchial biopsy: sometimes frightening, often safe, always careful. BMC Pulm Med 2023; 23(1): 35.
85. Karcıoğlu O, Selçuk ZT. Management of iatrogenic airway bleeding with flexible bronchoscopy: Evidence or experience-based? Tuberk Toraks. 2023; 71(4): 400-407.
86. Folch EE, Mahajan AK, Oberg CL, et al. Standardized Definitions of Bleeding After Transbronchial Lung Biopsy: A Delphi Consensus Statement From the Nashville Working Group. Chest 2020; 158(1): 393-400.
87. Nakai T, Watanabe T, Kaimi Y, et al. Safety profile and risk factors for bleeding in transbronchial cryobiopsy using a two-scope technique for peripheral pulmonary lesions. BMC Pulm Med 2022; 22(1): 20.
88. Sryma PB, Mittal S, Madan NK, et al. Efficacy of Radial Endobronchial Ultrasound (R-EBUS) guided transbronchial cryobiopsy for peripheral pulmonary lesions (PPLs): A systematic review and meta-analysis. Pulmonology 2023; 29(1): 50-64.
89. Hetzel J, Eberhardt R, Petermann C, et al. Bleeding risk of transbronchial cryobiopsy compared to transbronchial forceps biopsy in interstitial lung disease - a prospective, randomized, multicentre crossover trial. Respir Res 2019; 20 (1): 140.
90. Herath S. Using cryobiopsy with Radial EBUS in high-bleeding-risk, peripheral pulmonary lesions (PPL): description of cases and technique. Respirol Case Rep 2023; 11(4), e01125.
91. Chen H, Yu X, Yu Y, et al. Diagnostic performance of cryobiopsy guided by radial-probe EBUS with a guide sheath for peripheral pulmonary lesions. J Bras Pneumol 2023; 49(1): e20220200.
92. Nakai T, Watanabe T, Kaimi Y, et al. Safety profile and risk factors for bleeding in transbronchial cryobiopsy using a two-scope technique for peripheral pulmonary lesions. BMC Pulm Med. 2022; 22(1): 20.
93. Giri M, Huang G, Puri A, et al. Efficacy and Safety of Cryobiopsy vs. Forceps Biopsy for Interstitial Lung Diseases, Lung Tumors, and Peripheral Pulmonary Lesions: An Updated Systematic Review and Meta-Analysis. Front Med 2020; 9: 840702.

Thoracic Medicine
Volume XIII, Issue 3
November 2024

Кореспонденция
Д-р София Забаданова
Клиника по белодробни болести
МБАЛ София
Военномедицинска академия

Correspondence
Sofia Zabadanova, MD
Department for Pulmonary diseases
MHAT-Sofia
Military Medical Academy
Bulgaria

e-mail:
sofiq_zabadanova@abv.bg

обзори
Торакална Медицина
Том XIII, бр.3
ноември 2024

ПРЕРАЗГЛЕЖДАНЕ НА РЕСПИРАТОРНОТО ЗДРАВЕ: CRISPR-CAS9 И РЕДАКТИРАНЕТО НА ГЕНИ КАТО ВЪЗМОЖНО БЪДЕЩЕ В ЛЕЧЕНИЕТО НА ХОББ

Е. Меков, Т. Михалова, Ст. Стоянов, Р. Петков

Катедра по белодробни болести
Медицински университет - София
София, България

Резюме

Хроничната обструктивна белодробна болест (ХОББ) остава значимо глобално здравно предизвикателство с ограничени терапевтични възможности, които предимно влияят върху симптомите, а не върху основните генетични причини. Навлизането на технологията за редактиране на гени CRISPR-Cas9 предоставя революционна възможност за трансформиране на лечението на ХОББ, като позволява прецизни генетични модификации. В този обзор се разглежда потенциалът на CRISPR-Cas9 при лечението на ХОББ. Интегрирането на персонализирана промяна на гени въз основа на индивидуални генетични профили, съчетано с геномна медицина и предиктивни анализи, се изтъква като обещаващ подход за разработване на персонализирани интервенции. Освен това се обсъжда потенциалът за комбинирани терапии, които интегрират редактирането на гени с терапия със стволови клетки и фармакотерапия, предлагайки синергични ползи от лечението на ХОББ и други респираторни заболявания. В прегледа се разглеждат и техническите предизвикателства, свързани с осигуряването на точност и свеждането до минимум на нежеланите ефекти, както и етичните и регулаторните съображения, необходими за клиничното приложение на терапиите за редактиране на гени.

Ключови думи: CRISPR-Cas9, ХОББ, генно-редактиращи терапии, персонализирана медицина

reviews
Thoracic Medicine
Volume XIII, Issue 3
November 2024

REWRITING RESPIRATORY HEALTH: CRISPR-CAS9 AND GENE EDITING AS POSSIBLE FUTURE OF COPD TREATMENT

E. Mekov, T. Mihalova, St. Stoyanov, R. Petkov

Department of Respiratory Diseases
Medical University - Sofia
Sofia, Bulgaria

Abstract

Chronic obstructive pulmonary disease (COPD) remains a significant global health challenge with limited therapeutic options that primarily manage symptoms rather than addressing the underlying genetic causes. The advent of CRISPR-Cas9 gene editing technology presents a groundbreaking opportunity to transform COPD treatment by enabling precise genetic modifications. This review explores the potential of CRISPR-Cas9 in treating COPD. The integration of personalized gene editing based on individual genetic profiles, combined with genomic medicine and predictive analytics, is highlighted as a promising approach for developing tailored interventions. Moreover, the potential for combination therapies that integrate gene editing with stem cell therapy and pharmacotherapy is discussed, offering synergistic benefits for treating COPD and other respiratory diseases. The review also addresses the technical challenges of ensuring accuracy and minimizing off-target effects, as well as the ethical and regulatory considerations necessary for the clinical application of gene editing therapies.

Keywords: CRISPR-Cas9, COPD, gene editing therapies, personalized medicine

Торакална Медицина
Том XIII, бр.3
ноември 2024

Въведение

Хроничната обструктивна белодробна болест (ХОББ) е широко разпространен и нарастващ глобален здравен проблем, характеризиращ се с персистиращи респираторни симптоми и ограничение на въздушния поток поради засягане на дихателните пътища и/или алвеолите. Епидемиологията и лечението на болестта са широко обсъждани в литературата. ХОББ е значима причина за заболяемост и смъртност, като високото й разпространение е свързано с рискови фактори като тютюнопушене и замърсена околната среда [1]. Съвременните методи на лечение включват предимно бронходилататори и инхалаторни кортикостероиди, които целят облекчаване на симптомите и намаляване на риска от екзацербация, но не променят значимо прогресията на заболяването. Ограниченията на тези терапии подчертават необходимостта от нови терапевтични подходи, като например таргетни биотерапии и съвременни противовъзпалителни средства, които в момента се проучват, за да се справят по-добре със сложните възпалителни процеси на заболяването [2,3]. Неотдавнашните постижения включват и проучване на нови биомаркери и молекулярни цели за подобряване на персонализираните терапевтични стратегии [4,5].

В настоящия обзор се разглежда потенциалът на технологията за промяна на гени CRISPR-Cas9 като трансформиращ подход за лечение на ХОББ, с акцент върху персонализираната медицина и иновативните системи за приложение, като същевременно се разглеждат техническите, етичните и регулаторните предизвикателства.

Въведение в редактирането на гени

Технологиите за промяна на гени, по-специално CRISPR-Cas9, са революционни в областта на генетиката, като позволяват прецизно модифициране на ДНК. Произходът им е свързан с адаптивната имунна система на бактериите, която защитава от вирусни инфекции, като таргетира и разкъсва специфични ДНК последователности. Тази система позволява делеция, инсерция или модификация на генетичен материал с висока прецизност [6,7], улеснявайки широк спектър от приложения - от фундаментални изследвания до потенциални терапевтични интервенции [8,9].

Системата се състои от два ключови компонента: ензимът Cas9, който действа като молекулярна ножица, и водеща РНК (gRNA), която насочва Cas9 към таргетната ДНК последователност. Процесът на редактиране на гени с помощта на CRISPR-Cas9 включва няколко стъпки [10,11]:

1. Проектиране на водеща РНК (gRNA): Създава се синтетична РНК последователност, комплементарна на таргетната ДНК, която да насочи ензима Cas9 към конкретното място. Cas9 е нуклеаза, която предизвиква двойноверижни прекъсвания в ДНК на таргетното според gRNA.

Introduction

Chronic obstructive pulmonary disease (COPD) is a prevalent and escalating global health issue characterized by persistent respiratory symptoms and airflow limitation due to airway and/or alveolar abnormalities. The disease's epidemiology and management are extensively discussed in the literature. COPD is a significant cause of morbidity and mortality, with a high prevalence linked to risk factors such as smoking and environmental pollutants [1]. Current treatment modalities primarily involve bronchodilators and inhaled corticosteroids, which aim to alleviate symptoms and reduce exacerbation risk but do not significantly alter disease progression. The limitations of these treatments highlight the need for novel therapeutic approaches, such as targeted biotherapies and advanced anti-inflammatory agents, which are currently under investigation to better address the disease's complex inflammatory processes [2,3]. Recent advancements also include exploring new biomarkers and molecular targets to enhance personalized treatment strategies [4,5].

This review explores the potential of CRISPR-Cas9 gene editing technology as a transformative approach to treat COPD, with a focus on personalized medicine and innovative delivery systems, while also addressing technical, ethical, and regulatory challenges.

Introduction to gene editing

Gene editing technologies, particularly CRISPR-Cas9, have revolutionized the field of genetics by enabling precise modifications to the DNA. It originates from the adaptive immune system of bacteria, where it defends against viral infections by targeting and cutting specific DNA sequences. This system allows for the deletion, insertion, or modification of genetic material with high precision [6,7], facilitating a wide range of applications from basic research to potential therapeutic interventions [8,9].

The system consists of two key components: the Cas9 enzyme, which acts as molecular scissors, and a guide RNA (gRNA) that directs Cas9 to the target DNA sequence. The process of gene editing using CRISPR-Cas9 involves several steps [10,11]:

1. Designing Guide RNA (gRNA): A synthetic RNA sequence complementary to the target DNA is created to guide the Cas9 enzyme to the specific location. Cas9 is a nuclease that induces double-strand breaks in the DNA at the targeted location directed by the gRNA.

2. Доставка в клетките: gRNA и ензимът Cas9 се въвеждат в клетките, често с помощта на плазмиди, вирусни вектори или методи за директно инжектиране.

3. Разцепване на ДНК: gRNA се свързва с таргетната ДНК, а ензимът Cas9 прекъсва двете вериги на ДНК на определеното място.

4. Механизми за възстановяване на ДНК: Механизмите за възстановяване на клетката поправят прекъсването. Нехомоложното свързване на краищата може да въведе малки инсерции или делеции, нарушавайки гена (което може да доведе до мутации), докато хомоложно насочената поправка може да включи желаната ДНК последователност, ако е предоставен шаблон за поправка (което може да доведе до вмъкване на нов генетичен материал).

Системата за промяна на гени CRISPR-Cas9 е показала забележителен потенциал при лечението на различни генетични заболявания. Един от успешните примери е прилагането ѝ при лечението на сърповидно-клетъчна анемия. Чрез редактиране на дефектния ген HBB, който причинява производството на абнормен хемоглобин, изследователите успешно реактивират производството на фетален хемоглобин, намалявайки последиците от заболяването [12]. По подобен начин CRISPR-Cas9 е използван за коригиране на мутации, отговорни за мускулната дистрофия тип Дюшен (DMD). Таргетирайки и поправяйки гена на дистрофина, CRISPR-Cas9 демонстрира способността си да възстановява производството на дистрофин в мускулните клетки, като значително подобрява мускулната функция при животински модели [13]. При ХОББ CRISPR-Cas9 би могъл да се използва за модифициране на гени, свързани с възприемчивостта и прогресията, предлагайки нови пътища за лечение, надхвърлящи редукцията на симптомите. Нещо повече, чрез таргетиране и модулиране на гени, участващи във възпалението и имунния отговор, CRISPR-Cas9 би могъл да помогне за намаляване на хроничното възпалително състояние, характерно за ХОББ.

CRISPR-Cas9 в проучванията на ХОББ

Идентифицирането на таргетни гени за ХОББ, като SERPINA1, който кодира алфа-1 антитрипсин (AAT), е от решаващо значение за разбирането на генетичната чувствителност и потенциалните терапевтични стратегии за това заболяване. Дефицитът на алфа-1 антитрипсин (AATD) е основен генетичен рисков фактор за ХОББ, особено свързан с хомозиготния Z вариант на гена SERPINA1, водещ до намалени нива на AAT и повишен риск от белодробен емфизем [14]. Проучванията показват, че дори хетерозиготните носители (MZ) проявяват по-голяма податливост към емфизем и намалена белодробна функция в сравнение с липсата на носителство [15]. Стратегиите за коригиране или изключване на гени (нокаут) включват употреба на техники като

2. Delivery into Cells: The gRNA and Cas9 enzyme are introduced into the cells, often using plasmids, viral vectors, or direct injection methods.

3. DNA Cleavage: The gRNA binds to the target DNA, and the Cas9 enzyme cuts both strands of the DNA at the specified site.

4. DNA Repair Mechanisms: The cell's repair mechanisms fix the break. Nonhomologous end joining may introduce small insertions or deletions, disrupting the gene (which can introduce mutations), while homology-directed repair can incorporate a desired DNA sequence if a repair template is provided (which can insert new genetic material).

The CRISPR-Cas9 gene-editing system has shown remarkable potential in treating various genetic diseases. One of the success stories is its application in treating sickle cell anemia. By editing the defective HBB gene, which causes the production of abnormal hemoglobin, researchers have successfully reactivated the production of fetal hemoglobin, mitigating the effects of the disease [12]. Similarly, CRISPR-Cas9 has been used to correct mutations responsible for Duchenne muscular dystrophy (DMD). By targeting and repairing the dystrophin gene, CRISPR-Cas9 has demonstrated the ability to restore dystrophin production in muscle cells, significantly improving muscle function in animal models [13]. In COPD, CRISPR-Cas9 could be used to modify genes associated with susceptibility and progression, offering new avenues for treatment beyond symptom management. Moreover, by targeting and modulating genes involved in inflammation and immune response, CRISPR-Cas9 could help mitigate the chronic inflammatory state that characterizes COPD.

CRISPR-Cas9 in COPD research

The identification of target genes for COPD, such as SERPINA1, which encodes alpha-1 antitrypsin (AAT), is crucial for understanding the genetic susceptibility and potential therapeutic strategies for this disease. Alpha-1 antitrypsin deficiency (AATD) is a major genetic risk factor for COPD, particularly associated with the homozygous Z variant of the SERPINA1 gene, leading to reduced AAT levels and increased risk of pulmonary emphysema [14]. Studies indicate that even heterozygous carriers (MZ) exhibit greater susceptibility to emphysema and reduced lung function compared to non-carriers [15]. Strategies for gene correction or knockout involve using techniques like CRISPR-Cas9 to either correct the defective gene or knock out harmful variants.

Торакална Медицина
Том XIII, бр.3
ноември 2024

CRISPR-Cas9 за коригиране на дефектния ген или за изключване на вредните варианти.

CRISPR-Cas9 може да се използва за редактиране на гена SERPINA1, за да се възстановят нормалните нива на AAT, като по този начин се предотврати прогресията на ХОББ [16]. Високопроизводителното секвениране и таргетното редактиране на гени са идентифицирали различни генетични варианти, свързани с ХОББ, включително такива в гена SERPINA1 и други кандидат-гени, свързани с белодробната функция и податливостта към заболяването [17]. Едно забележително проучване включва генериране на нокаут модели на животни с алфа-1 антитрипсин (A1AT) и PI*ZZ с помощта на CRISPR-Cas9. Това проучване създава генетичен модел на емфизем, който имитира заболяването при хора, позволявайки на изследователите да изучават неговата прогресия и да тестват потенциални терапии [18]. В друго значимо проучване CRISPR-Cas9 е използван за редактиране на пет паралога на Serpina1 при мишки, като е създаден генетичен модел на емфизем. Тези нокаутирани Serpina1 мишки развиват спонтанен емфизем, предоставяйки ценен модел за изучаване на ХОББ и тестване на терапии [19]. Освен това предклиничните проучвания показват възможността за използване на генни терапии, като например антисенс олигонуклеотиди и аденоасоциирани вирусни вектори, за модулиране на експресията на AAT и облекчаване на симптомите на заболяването [20].

Основните резултати от тези проучвания включват успешното създаване на животински модели, които точно възпроизвеждат заболяването ХОББ при хора, особено тези с генетичен произход, като например дефицит на A1AT. Тези модели показват, че CRISPR-Cas9 може да се използва за предизвикване на специфични генетични промени, които водят до състояние, подобно на ХОББ, което осигурява платформа за тестване на нови терапии. Например, *in vitro* проучвания показват, че CRISPR-Cas9 може да коригира генетични дефекти, свързани с ХОББ, предлагайки потенциални пътища за генна терапия [21].

Комбинирани терапии

Комбинирането на генната редакция с други терапевтични подходи, като например терапия със стволови клетки и фармакотерапия, показва значителен потенциал при лечението на различни генетични заболявания и тумори. Интегрирането на тези терапии крие обещание за по-ефективно и персонализирано лечение, като се преодоляват ограниченията на всеки подход, когато се прилага изолирано. Например редактирането на гени може да осигури трайни корекции на генетично ниво, докато терапията със стволови клетки може да възстанови увредените тъкани, а фармакотерапията може да овладее симптомите и усложненията по време на процеса на лечение.

CRISPR-Cas9 can be used to edit the SERPINA1 gene to restore normal AAT levels, thus preventing the progression of COPD [16]. High-throughput sequencing and targeted gene editing have identified various genetic variants linked to COPD, including those in the SERPINA1 gene and other candidate genes associated with lung function and disease susceptibility [17]. One notable study involved generating alpha-1 antitrypsin (A1AT) knockout and PI*ZZ animal models using CRISPR-Cas9. This study created a genetic model of emphysema that mimics the human condition, allowing researchers to study the disease's progression and test potential therapies [18]. Another significant study utilized CRISPR-Cas9 to edit out five Serpina1 paralogs in mice, creating a model of genetic emphysema. These Serpina1 knockout mice developed spontaneous emphysema, providing a valuable model for studying COPD and testing treatments [19]. Additionally, preclinical studies have demonstrated the feasibility of using gene therapies, such as antisense oligonucleotides and adeno-associated viral vectors, to modulate AAT expression and mitigate disease symptoms [20].

Key findings from these studies include the successful creation of animal models that accurately replicate human COPD, particularly those with genetic origins such as A1AT deficiency. These models have shown that CRISPR-Cas9 could be used to induce specific genetic alterations that lead to COPD-like condition, providing a platform for testing new therapies. For example, *in vitro* studies have demonstrated that CRISPR-Cas9 can correct genetic defects associated with COPD, offering potential pathways for gene therapy approaches [21].

Combination therapies

Combining gene editing with other therapeutic approaches, such as stem cell therapy and pharmacotherapy, has shown significant potential in treating various genetic diseases and cancers. The integration of these therapies holds promise for more effective and personalized treatments, addressing the limitations of each approach when used in isolation. For instance, gene editing can provide permanent corrections at the genetic level, while stem cell therapy can replenish damaged tissues, and pharmacotherapy can manage symptoms and complications during the treatment process.

Едно обещаващо приложение е лечението на β-таласемия, при което редактирането на гени се използва за коригиране на мутации в хемопоетични стволови клетки, които след това се трансплантират обратно на пациента, за да произвеждат здрави еритроцити [22]. По подобен начин комбинирането на генно редактиране с терапия със стволови клетки предлага мощен подход за коригиране на генетични дефекти в плурипотентни стволови клетки, които след това могат да бъдат диференцирани в специфични клетъчни типове за трансплантация [23].

При лечението на тумори технологиите за редактиране на гени като CRISPR/Cas9 се използват за таргетиране към раковите стволови клетки (CSC), които често са отговорни за резистентността към медикаменти и туморни рецидиви. Чрез редактиране на гени, критични за оцеляването на CSC и лекарствената резистентност, тези подходи целят да повишат ефикасността на конвенционалните терапии, като например химиотерапията [24]. Освен това редактирането на гени, комбинирано с фармакотерапия, е проучено за състояния като синдрома на Хътчинсън-Гилфорд прогерия, като предлага потенциални терапевтични стратегии чрез таргетиране на генетичния корен на заболяването, докато симптомите се овладяват с медикаменти [25].

Иновации в системите за приложение

Вирусните вектори, по-специално аденоасоциираните вируси (AAV), традиционно се използват за приложение на CRISPR поради високата им ефективност на трансфекция. Опасенията относно дългосрочната експозиция и имуногенността обаче водят до разработване на невирусни методи. Употребата на външни реагиращи на стимули наночастици, като например активирани от светлина, магнитни полета или ултразвук, предлага контролирано пространствено и времево приложение на компонентите на CRISPR, като повишава специфичността и намалява нежеланите ефекти [26].

Иновациите в системите за приложение на генно редактиране, по-специално CRISPR-Cas9, показват значителен напредък. Системите за приложение, базирани на наночастици, се очертават като обещаващ подход поради способността им ефективно да се таргетират към специфични тъкани, да свеждат до минимум имунните реакции и да намаляват ефектите извън целта. Наночастиците, като липозоми, полимерни и златни частици, са показали потенциал за доставяне на компонентите на CRISPR (Cas9 и gRNA) с висока прецизност и безопасност [27,28]. Разработени са и хиперразклонени полимери за доставяне на плазмидна ДНК, като се постига по-висока скорост на редактиране на гени и се демонстрират надеждни възможности за редактиране на бази [29].

One promising application is the treatment of β-thalassemia, where gene editing is used to correct mutations in hematopoietic stem cells, which are then transplanted back into the patient to produce healthy red blood cells [22]. Similarly, combining gene editing with stem cell therapy offers a powerful approach to correct genetic defects in pluripotent stem cells, which can then be differentiated into specific cell types for transplantation [23].

In cancer treatment, gene editing technologies like CRISPR/Cas9 are being used to target cancer stem cells (CSC) that are often responsible for drug resistance and tumor recurrence. By editing genes critical to CSC survival and drug resistance, these approaches aim to enhance the efficacy of conventional therapies such as chemotherapy [24]. Furthermore, gene editing combined with pharmacotherapy has been explored for conditions like Hutchinson-Gilford Progeria Syndrome, offering potential therapeutic strategies by targeting the genetic root of the disease while managing symptoms with drugs [25].

Innovations in delivery systems

Viral vectors, particularly adeno-associated viruses (AAV), have traditionally been used for CRISPR delivery due to their high transfection efficiency. However, concerns about long-term exposure and immunogenicity have driven the development of non-viral methods. The use of external stimuli-responsive nanoparticles, such as those activated by light, magnetic fields, or ultrasound, offers controlled spatial and temporal delivery of CRISPR components, enhancing specificity and reducing off-target effects [26].

Innovations in delivery systems for gene editing, particularly CRISPR-Cas9, have made significant strides. Nanoparticle-based delivery systems are emerging as a promising approach due to their ability to efficiently target specific tissues, minimize immune responses, and reduce off-target effects. Nanoparticles, such as liposomes, polymeric, and gold particles, have shown potential in delivering CRISPR components (Cas9 and gRNA) with high precision and safety [27,28]. Hyperbranched polymers have also been developed for plasmid DNA delivery, achieving higher gene-editing rates and demonstrating robust base editing capabilities [29].

Инхалаторните CRISPR терапии представляват иновативен подход за лечение на респираторни заболявания [30]. Чрез използване на системи за приложение, базирани на наночастици, компонентите на CRISPR могат да се доставят директно в белите дробове чрез инхалация, предлагайки неинвазивен метод за лечение на генетични белодробни заболявания като муковисцидоза и ХОББ. Този подход би могъл да подобри ефективността на таргетирането и терапевтичните резултати, като същевременно сведе до минимум системната експозиция и потенциалните странични ефекти.

Персонализирана медицина

Персонализираното редактиране на гени, основано на индивидуални генетични профили, е изключително обещаващо за напредъка на прецизната медицина. Чрез адаптиране на стратегиите за редактиране на гени към уникалния генетичен състав на пациента е възможно да се постигне по-ефективно и по-неинвазивно лечение. Интеграцията на геномната медицина и предиктивния анализ позволява идентифицирането на специфични генетични варианти, които могат да повлияят на риска от заболяване и терапевтичния отговор. Това може да позволи оптимизация на терапевтичните планове въз основа на генетичния профил на пациента [31].

Интегрирането на персонализирани профили на генна експресия в прогнозни групи от гени, свързани със заболявания, е друг важен напредък. Чрез конструиране на персонализирани профили на отклонения изследователите могат да характеризират молекулярните прояви на сложни заболявания и да идентифицират гени, спорадично асоциирани със заболяването. Този подход може да подобри идентифицирането на биомаркери, разработването на медикаменти и стратегиите за лечение, което да доведе до по-прецизни и индивидуализирани медицински интервенции [32]. Освен това комбинирането на геномни, транскриптомни, протеомни и метаболомни данни в биосимулации за персонализирана медицина е обещаващо за прогнозиране на специфичните за пациента реакции към медикаменти. Този метод използва множество информационни инструменти за генериране на индивидуализирани фармакокинетични и фармакодинамични прогнози, което улеснява прецизната таргетна терапия [33].

Изкуственият интелект (AI) и машинното обучение (ML) играят ключова роля в анализа и интерпретацията на огромни количества геномни данни, позволявайки разработването на системи за подпомагане на клинични решения, които насочват лечението въз основа на генетичните варианти [34].

Предизвикателства на проучванията при ХОББ и етични съображения

Методите за приложение на инструментите за редактиране на гени в белодробната тъкан са свързани със значителни технически

Inhalable CRISPR therapies represent an innovative frontier for treating respiratory diseases [30]. By leveraging nanoparticle-based delivery systems, CRISPR components can be delivered directly to the lungs via inhalation, offering a non-invasive method to treat genetic lung disorders such as cystic fibrosis and COPD. This approach could to improve the targeting efficiency and therapeutic outcomes while minimizing systemic exposure and potential side effects.

Personalized medicine

Personalized gene editing based on individual genetic profiles holds immense promise for advancing precision medicine. By tailoring gene editing strategies to a patient's unique genetic makeup, it is possible to achieve more effective and less invasive treatments. The integration of genomic medicine and predictive analytics enables the identification of specific genetic variants that may influence disease risk and treatment response. This knowledge allows for the optimization of treatment plans based on the patient's genetic profile [31].

The integration of personalized gene expression profiles into predictive disease-associated gene pools is another critical advancement. By constructing personalized perturbation profiles, researchers can characterize the molecular manifestations of complex diseases and identify sporadically disease-associated genes. This approach can enhance biomarker identification, drug development, and treatment strategies, leading to more accurate and individualized medical interventions [32]. Moreover, combining genomics, transcriptomics, proteomics, and metabolomics data into biosimulations for personalized medicine has shown promise in predicting patient-specific responses to drugs. This method employs multiple informatics tools to generate individualized pharmacokinetic and pharmacodynamic predictions, facilitating precise targeted therapy [33].

Artificial intelligence (AI) and machine learning (ML) play crucial roles in analyzing and interpreting vast amounts of genomic data, enabling the development of clinical decision support systems that guide treatment based on genetic variants [34].

Challenges in COPD research and ethical considerations

Delivery methods for gene editing tools to lung tissue present significant technical challenges, especially when ensuring specificity and

предизвикателства, особено при осигуряване на специфичност и свеждане до минимум на ефектите извън целта. Ефективното приложение в дихателната система включва стратегии като интратрахеално или интраназално приложение. Тези подходи имат за цел да постигнат насочено редактиране на гени в рамките на белодробната тъкан [35]. Иновативни методи като екзозомно приложение с помощта на ултразвук също са обещаващи за подобряване на резултатите и свеждане до минимум на ефектите извън целта чрез употреба на специфична за тъканите мРНК [36].

Ефектите извън целта са основен проблем при генното редактиране с CRISPR-Cas9. Тези непреднамерени модификации могат да възникнат на локализации с частична хомология с водещата РНК, което води до нежелани генетични промени. Стратегиите за ограничаване на тези ефекти включват подобряване на дизайна на водещата РНК с цел повишаване на специфичността, употреба на варианти на Cas9 с висока прецизност и употреба на инструменти за *in silico* прогнозиране за установяване на потенциални нетаргетни места. Освен това се разработват нови секвениращи методи за откриване на мащабни геномни аберации, причинени от нетаргетна активност [37]. Комбинирането на тези подходи може да повиши прецизността и безопасността на терапиите, базирани на CRISPR.

Появата на технологиите за редактиране на гени като CRISPR-Cas9 води до значителни етични и регулаторни предизвикателства. Етичните опасения са свързани най-вече с възможността за нежелани последици, като например ефекти извън целта, и дългосрочните последици от модификациите на зародишната линия, които могат да бъдат предадени на бъдещите поколения. Тези проблеми повдигат въпроси относно моралността на промяната на човешката ДНК, потенциалното създаване на генетични неравенства и риска от непредвидени здравни усложнения. Освен това концепцията за „дизайнерски бебета“ и потенциалът на евгениката предизвикват дебати относно етичните граници на генетичните модификации [20].

Дългосрочната безопасност и ефикасност на технологиите за редактиране на гени са критични проблеми при тяхното прилагане. Непредумишлените генетични модификации или нетаргетните ефекти могат да доведат до непредвидени здравни проблеми, като например развитие на тумори или други заболявания. Тези рискове изискват задълбочени предклинични и клинични оценки, за да се разберат пълните последици от интервенциите за редактиране на гени [38]. Дългосрочното наблюдение и проследяване са от съществено значение за гарантиране на безопасността и ефикасността на терапиите с генна редакция. Такова наблюдение обикновено включва редовни клинични оценки, образни изследвания и лабораторни тестове за ранно

minimizing off-target effects. Effective delivery to the respiratory system involves strategies like intratracheal or intranasal administration. These approaches aim to achieve targeted gene editing within the lung tissue [35]. Innovative methods like ultrasound-assisted exosomal delivery have also shown promise in enhancing targeted delivery and minimizing off-target effects by using tissue-specific mRNA [36].

Off-target effects are a major concern in CRISPR-Cas9 gene editing. These unintended modifications can occur at sites with partial homology to the guide RNA, leading to undesired genetic changes. Strategies to mitigate these effects include improving the design of guide RNA to increase specificity, using high-fidelity Cas9 variants, and employing *in silico* prediction tools to identify potential off-target sites. Additionally, new sequencing methods are being developed to detect large-scale genomic aberrations caused by off-target activity [37]. Combining these approaches could enhance the precision and safety of CRISPR-based therapies.

The advent of gene editing technologies like CRISPR-Cas9 has ushered in significant ethical and regulatory challenges. Ethical concerns primarily revolve around the potential for unintended consequences, such as off-target effects and the long-term implications of germline modifications, which can be passed on to future generations. These issues raise questions about the morality of altering human DNA, the potential creation of genetic inequalities, and the risk of unforeseen health complications. Additionally, the concept of "designer babies" and the potential for eugenics have sparked debates on the ethical boundaries of genetic modifications [20].

The long-term safety and efficacy of gene editing technologies are critical concerns in their application. The unintended genetic modifications or off-target effects could lead to unforeseen health issues, such as tumor development or other diseases. These risks necessitate thorough preclinical and clinical evaluations to understand the full implications of gene editing interventions [38]. Long-term monitoring and follow-up are essential to ensure the safety and efficacy of gene editing therapies. Such monitoring typically includes regular clinical assessments, imaging studies, and laboratory tests to detect any adverse effects early. For instance, in the case of lentiviral hematopoietic stem cell gene therapy for Wiskott-Aldrich syndrome, a median follow-up of 7.6 years revealed stable engraftment of

откриване на всякакви неблагоприятни ефекти. Например в случая на генна терапия с лентивирусни хемопоетични стволови клетки за синдрома на Wiskott-Aldrich, средното проследяване от 7,6 години разкрива стабилно присаждане на генно-коригирани клетки без сериозни нежелани събития, което показва устойчиви клинични ползи и редуциране на симптоматиката на заболяването [38].

Регулаторният пейзаж за терапиите за редактиране на гени е фрагментиран и варира значително в отделните региони. В Европейския съюз няколко институции са разработили регулаторна рамка, за да балансират иновациите с етичните съображения, въпреки че пейзажът остава разделен и сложен [39]. В Съединените щати Националната научна академия и Националната академия по медицина са изготвили насоки, които позволяват при строги условия соматично (ненаследствено) редактиране на генома при съществуващите етични и регулаторни стандарти и ограничават редактирането на зародишната линия, за да се предотврати предаването на сериозни заболявания [20]. Освен това проследяването между поколенията е особено важно за редактирането на гени в зародишната линия, където генетичните промени могат да бъдат унаследени. Това изисква дългосрочни проучвания в няколко поколения, за да се оценят наследствеността и потенциалните въздействия на редактираните гени [39].

Заключение

Интегрирането на технологиите за редактиране на гени като CRISPR-Cas9 с персонализираната медицина притежава трансформиращ потенциал върху клиничното поведение при ХОББ. Персонализираното редактиране на гени, базирано на индивидуални генетични профили, дава възможност за персонализирани интервенции, които могат значимо да повишат ефикасността на лечението и да сведат до минимум страничните ефекти. Иновациите в системите за приложение, като например наночастиците, заедно с разработването на инхалаторни CRISPR терапии, проправят пътя за по-прецизно и ефективно лечение, особено на респираторни заболявания. Комбинирането на генната промяна с други терапевтични подходи, като например терапия със стволови клетки и фармакотерапия, допълнително подобрява терапевтичния арсенал, като предлага синергични ползи и преодолява ограниченията на отделните лечения.

gene-corrected cells without serious adverse events, indicating sustained clinical benefits and reduced disease symptoms [38].

The regulatory landscape for gene editing therapies is fragmented and varies significantly across regions. In the European Union, several institutions have developed a regulatory framework to balance innovation with ethical considerations, although the landscape remains divided and complex [39]. In the United States, the National Academy of Sciences and the National Academy of Medicine have set forth guidelines that allow for somatic (non-heritable) genome editing under existing ethical and regulatory standards and restrict germline editing to prevent transmission of serious diseases, under stringent conditions [20]. Moreover, intergenerational monitoring is particularly important for germline gene editing, where genetic changes can be inherited. This requires long-term studies across multiple generations to assess the heritability and potential impacts of edited genes [39].

Conclusion

The integration of gene editing technologies like CRISPR-Cas9 with personalized medicine holds transformative potential for COPD management. Personalized gene editing, based on individual genetic profiles, enables tailored interventions that can significantly enhance treatment efficacy and minimize side effects. Innovations in delivery systems, such as nanoparticle methods, along with the development of inhalable CRISPR therapies, are paving the way for more precise and effective treatments, particularly for respiratory diseases. Combining gene editing with other therapeutic approaches, such as stem cell therapy and pharmacotherapy, further enhances the therapeutic arsenal, offering synergistic benefits and addressing limitations of individual treatments.

Thoracic Medicine
Volume XIII, Issue 3
November 2024

Книгопис:
References:

1. Kim YS. (2017). Definition and Epidemiology of COPD. In: Lee, SD. (eds) COPD. Springer, Berlin, Heidelberg. https://doi.org/10.1007/978-3-662-47178-4_1.
2. ur Rehman A, Hassali MAA, Abbas S, et al. Pharmacological and non-pharmacological management of COPD; limitations and future prospects: a review of current literature. J Public Health (Berl.) 2022;28:357–66. https://doi.org/10.1007/s10389-019-01021-3
3. Yadav AK, Gu W, Zhang T, Xu X, Yu L. Current Perspectives on Biological Therapy for COPD. COPD. 2023;20(1):197-209. doi: 10.1080/15412555.2023.2187210.
4. Abraham DJ, Montana JG, Dyke HJ, Fox JC, Ray NC. (2024). Current and Emerging Therapies in Chronic Obstructive Pulmonary Disease. In Burger's Medicinal Chemistry and Drug Discovery, D.J. Abraham (Ed.). https://doi.org/10.1002/0471266949.bmc176.pub2
5. Loganathan AB, Abdul NR. Epidemiological burden, risk factors, and recent therapeutic advances in chronic obstructive pulmonary disease. J Adv Biotechnol Exp Ther. 2023;6(1):109-22.
6. Tamai M. [Genome editing technology: from basics to applications]. Rinsho Ketsueki. 2022;63(11):1542-50. Japanese. doi: 10.11406/rinketsu.63.1542.
7. Lim JM, Kim HH. Basic Principles and Clinical Applications of CRISPR-Based Genome Editing. Yonsei Med J. 2022;63(2):105-13. doi: 10.3349/ymj.2022.63.2.105.
8. Ali L, Fatima H, Riaz, F, Rangwala BS, Asif M, Rangwala HS. CRISPR gene technology—the next best thing in medicine. International Journal of Surgery: Global Health 2023;6(4):e0182. DOI: 10.1097/GH9.0000000000000182.
9. Malech HL. Treatment by CRISPR-Cas9 Gene Editing - A Proof of Principle. N Engl J Med. 2021 21;384(3):286-7. doi: 10.1056/NEJMe2034624.
10. Ferreira P, Choupina AB. CRISPR/Cas9 a simple, inexpensive and effective technique for gene editing. Mol Biol Rep. 2022;49(7):7079-86. doi: 10.1007/s11033-022-07442-w.
11. Gök Ö, Beyaz S, Aslan A. CRISPR/Cas9 Systems and Gene Editing Technology. Osmaniye Korkut Ata University Journal of Natural and Applied Sciences. 2023;6(1):948-57.
12. Cooper GJ, Akteke E, Dalvi V, et al. Modelling the Applications of CRISPR-Cas9 for Treating Sickle Cell Disease. The FASEB Journal, (2022).;36(S1) doi: 10.1096/fasebj.2022.36.s1.r3655
13. Asmamaw M, Zawdie B. Mechanism and Applications of CRISPR/Cas-9-Mediated Genome Editing. Biologics. 2021;15:353-61. doi: 10.2147/BTT.S326422.
14. Mornex JF. Le déficit en alpha 1-antitrypsine [Alpha 1-antitrypsin deficiency]. Rev Mal Respir. 2022;39(8):698-707. French. doi: 10.1016/j.rmr.2022.02.062.
15. Veith M, Tüffers J, Peychev E, et al. The Distribution of Alpha-1 Antitrypsin Genotypes Between Patients with COPD/Emphysema, Asthma and Bronchiectasis. Int J Chron Obstruct Pulmon Dis. 2020;15:2827-36. doi: 10.2147/COPD.S271810.
16. Matsson H, Söderhäll C, Einarsdottir E, et al. Targeted high-throughput sequencing of candidate genes for chronic obstructive pulmonary disease. BMC Pulm Med. 2016;16(1):146. doi: 10.1186/s12890-016-0309-y.
17. Stearns K, Goldklang M, Xiao R, et al. Knockdown of Alpha-1 Antitrypsin with antisense oligonucleotide does not exacerbate smoke induced lung injury. PLoS One. 2021;16(2):e0246040. doi: 10.1371/journal.pone.0246040.
18. He N, Rosen BH, Gray JS, et al. Generation of Alpha-1 Antitrypsin Knockout and PI*ZZ Ferrets Using Crispr/Cas9. A Genetic Model of Emphysema. Ann Am Thorac Soc. 2018;15(Suppl 4):S292–3. doi: 10.1513/AnnalsATS.201806-429MG.
19. Borel F, Sun H, Zieger M, et al. Editing out five Serpina1 paralogs to create a mouse model of genetic emphysema. Proc Natl Acad Sci U S A. 2018;115(11):2788-93. doi: 10.1073/pnas.1713689115.
20. Coller BS. Ethics of Human Genome Editing. Annu Rev Med. 2019;70:289-305. doi: 10.1146/annurev-med-112717-094629.
21. Chinnapaiyan S, Dutta RK, Unwalla HJ. Novel Approaches of CRISPR-Cas Technology in Airway Diseases. Crit Rev Biomed Eng. 2020;48(3):169-76. doi: 10.1615/CritRevBiomedEng.2020034594.
22. Christakopoulos GE, Telange R, Yen J, Weiss MJ. Gene Therapy and Gene Editing for β-Thalassemia. Hematol Oncol Clin North Am. 2023;37(2):433-47. doi: 10.1016/j.hoc.2022.12.012.
23. Şişli HB, Hayal TB, Seçkin S, et al. Gene Editing in Human Pluripotent Stem Cells: Recent Advances for Clinical Therapies. Adv Exp Med Biol. 2020;1237:17-28. doi: 10.1007/5584_2019_439.
24. Dashtaki ME, Ghasemi S. CRISPR/Cas9-based Gene Therapies for Fighting Drug Resistance Mediated by Cancer Stem Cells. Curr Gene Ther. 2023;23(1):41-50. doi: 10.2174/1566523222666220831161225.
25. Saxena S, Kumar S. Pharmacotherapy to gene editing: potential therapeutic approaches for Hutchinson-Gilford progeria syndrome. Geroscience. 2020;42(2):467-94. doi: 10.1007/s11357-020-00167-3.
26. Xie R, Wang Y, Gong S. External stimuli-responsive nanoparticles for spatially and temporally controlled delivery of CRISPR-Cas genome editors. Biomater Sci. 2021;9(18):6012-22. doi: 10.1039/d1bm00558h.
27. Hejabi F, Abbaszadeh MS, Taji S, O'Neill A, Farjadian F, Doroudian M. Nanocarriers: A novel strategy for the delivery of CRISPR/Cas systems. Front Chem. 2022;10:957572. doi: 10.3389/fchem.2022.957572.
28. Chen F, Alphonse M, Liu Q. Strategies for nonviral nanoparticle-based delivery of CRISPR/Cas9 therapeutics. Wiley Interdiscip Rev Nanomed Nanobiotechnol. 2020 May;12(3):e1609. doi: 10.1002/wnan.1609.
29. Xiu K, Saunders L, Wen L, et al. Delivery of CRISPR/Cas9 Plasmid DNA by Hyperbranched Polymeric Nanoparticles Enables Efficient Gene Editing. Cells. 2022;12(1):156. doi: 10.3390/cells12010156.
30. Chow MYT, Chang RYK, Chan HK. Inhalation delivery technology for genome-editing of respiratory diseases. Adv Drug Deliv Rev. 2021;168:217-28. doi: 10.1016/j.addr.2020.06.001.
31. Mestroni L. Genomic prediction of individual drug response. Heart Metab 2012;55:18-24. ISSN:1566-0338 .
32. Menche J, Guney E, Sharma A, et al. Integrating personalized gene expression profiles into predictive disease-associated gene pools. NPJ Syst Biol Appl. 2017;3:10. doi: 10.1038/s41540-017-0009-0.
33. Phelix CF, Dugan JL. Integrating information on genomics, transcriptomics, proteomics, and metabolomics into biosimulations for individualized personalized medicine. 2016 IEEE-EMBS International Conference on Biomedical and Health Informatics (BHI), Las Vegas, NV, USA, 2016, pp. 312-315, doi: 10.1109/BHI.2016.7455897.
34. Ahmed Z, Zeeshan S, Lee D. Editorial: Artificial intelligence for personalized and predictive genomics data analysis. Front Genet. 2023;14:1162869. doi: 10.3389/fgene.2023.1162869.
35. Alapati D, Morrisey EE. Gene Editing and Genetic Lung Disease. Basic Research Meets Therapeutic Application. Am J Respir Cell Mol Biol. 2017;56(3):283-90. doi: 10.1165/rcmb.2016-0301PS.
36. Sun W, Xing C, Zhao L, Zhao P, Yang G, Yuan L. Ultrasound Assisted Exosomal Delivery of Tissue Responsive mRNA for Enhanced Efficacy and Minimized Off-Target Effects. Mol Ther Nucleic Acids. 2020;20:558-67. doi: 10.1016/j.omtn.2020.03.016.
37. Wienert B, Cromer MK. CRISPR nuclease off-target activity and mitigation strategies. Front Genome Ed. 2022 10;4:1050507. doi: 10.3389/fgeed.2022.1050507. Erratum in: Front Genome Ed. 2023;4:1112956. doi: 10.3389/fgeed.2022.1112956.
38. Magnani A, Semeraro M, Adam F, et al. Long-term safety and efficacy of lentiviral hematopoietic stem/progenitor cell gene therapy for Wiskott-Aldrich syndrome. Nat Med. 2022;28(1):71-80. doi: 10.1038/s41591-021-01641-x. Erratum in: Nat Med. 2022;28(10):2217. doi: 10.1038/s41591-022-01985-y.
39. Mahalatchimy A, Rial-Sebbag E. Deciphering the Fragmentation of the Human Genome Editing Regulatory Landscape. Front. Polit. Sci. 2022;3:793134. doi: 10.3389/fpos.2021.793134.

Кореспонденция
Доц. д-р Евгени Меков, дм
УМБАЛ„Св. Иван Рилски“ ЕАД
Бул. „Акад. Иван Гешов“ 15, 1431
София

Correspondence
Assoc. Prof. Evgeni Mekov, MD, PhD
UMHAT 'St. Ivan Rilski'
15, 'Acad. Ivan Geshov' blvd., 1431
Sofia, Bulgaria

e-mail:
Evgeni.mekov@gmail.com

оригинални статии
Торакална Медицина
Том XIII, бр.3
ноември 2024

ОЦЕНКА НА ОПТИМАЛНИЯ ПРАГ ЗА СТРАТИФИКАЦИЯ НА РИСКА ПРИ ХОББ: ДАЛИ ФЕО1 50% Е ЗЛАТНИЯТ СТАНДАРТ ИЛИ ТРЯБВА ДА СЕ РАЗГЛЕЖДА ФВК?

Е. Меков[1], Н. Янев[1], Н. Куртелова[1], Т. Михалова[1], Й. Ямакова[2], Р. Петков[1]

[1] Катедра по белодробни болести, Медицински факултет
Медицински университет – София
[2] Катедра по анестезиология и интензивно лечение
Медицински факултет, Медицински университет – София

Резюме

Въведение: Тази статия има за цел да оцени дали ФЕО1 50% е оптималната гранична точка за стратификация на риска от екзацербации при пациенти с ХОББ. Освен това анализът има за цел и да идентифицира най-подходящата гранична точка на ФВК (%) за оценка на тежестта на ХОББ и да анализира кой от тези спирометрични показатели (ФЕО1 или ФВК) предоставя по-добра прогностична информация.

Материали и методи: Това е проспективно обсервационно проучване, включващо пациенти с ХОББ над 40 години, които са настоящи или бивши пушачи с анамнеза за тютюнопушене над 10 пакетогодини и са с постбронходилататорно отношение ФЕО1/ФВК <0.7. Пациентите са проследени 12 месеца за оценка на честотата на екзацербациите. Основната крайна точка е класификацията по GOLD за екзацербатор/неекзацербатор. Статистическите анализи, включително определянето на оптималните гранични точки, са извършени с помощта на RStudio 4.3.2 и пакета *cutpointr*.

Резултати: Общо 96 пациенти с ХОББ са включени в проучването. Проучването определя оптимални граници за постбронходилаторни ФЕО1 и ФВК съответно 50% и 82% за риска от екзацербации според GOLD, като ФЕО1 показва по-висока точност (70.8% спрямо 66.7%). За сравнение, 62.5% от пациентите са правилно класифицирани според актуалните препоръки на GOLD.

Заключение: Това проучване идентифицира оптималните гранични стойности за ФЕО1 (50%) и ФВК (82%), като подчертава по-високата чувствителност на ФЕО1 и по-високата специфичност на ФВК при стратификацията на риска съгласно критериите на GOLD. Тези резултати подчертават допълващото се значение на ФЕО1 и ФВК в клиничната оценка на тежестта на ХОББ и стратификацията на риска.

Ключови думи: ХОББ, спирометрия, екзацербации, стратификация на риска

original articles
Thoracic Medicine
Volume XIII, Issue 3
November 2024

ASSESSING THE OPTIMAL THRESHOLD FOR RISK STRATIFICATION IN COPD: IS FEV1 50% THE GOLD STANDARD, OR SHOULD FVC BE CONSIDERED?

E. Mekov[1], N. Yanev[1], N. Kurtelova[1], T. Mihalova[1], Y. Yamakova[2], R. Petkov[1]

[1] Department of Pulmonary Diseases, Medical Faculty
Medical University - Sofia
[2] Department of Anesthesiology and Intensive Care, Medical Faculty
Medical University - Sofia

Abstract

Introduction: This study aims to assess whether FEV1 50% is the optimal cut-off point for risk stratification of exacerbations in COPD patients. Additionally, it aims to identify the most appropriate FVC (%) cut-off for assessing COPD severity and to evaluate which of these spirometric measures (FEV1 or FVC) provides better prognostic information.

Material and methods: This prospective observational study included COPD patients over 40 years, who were current or former smokers with a history of more than 10 pack-years, and had a postbronchodilator FEV1/FVC ratio <0.7. Patients were followed for 12 months to assess exacerbation frequency. The primary endpoint was the GOLD exacerbator/non-exacerbator classification. Statistical analyses, including the determination of optimal cut-off points, were performed using RStudio 4.3.2 and the *cutpointr* package.

Results: A total of 96 COPD patients were included in this study. The study determined optimal cut-off points for post-bronchodilator FEV1 and FVC at 50% and 82%, respectively, for GOLD exacerbation risk with greater accuracy for FEV1 (70.8% vs 66.7%). As a reference point, 62.5% of patients were correctly classified according to current GOLD recommendations.

Conclusion: This study identified optimal cut-off points for FEV1 (50%) and FVC (82%), highlighting FEV1's greater sensitivity and FVC's higher specificity in risk stratification according to GOLD criteria. These findings underscore the complementary roles of FEV1 and FVC in the clinical assessment of COPD severity.

Keywords: COPD, spirometry, exacerbations, risk stratification

Торакална Медицина
Том XIII, бр.3
ноември 2024

Въведение

Хроничната обструктивна белодробна болест (ХОББ) е прогресивно респираторно заболяване, характеризиращо се с персистиращо ограничение на въздушния поток, причинено основно от хронично възпаление поради експозиция на вредни частици или газове [1]. ХОББ остава значима причина за заболяемост и смъртност в световен мащаб, засягайки приблизително 480 милиона човека и оказвайки значителна тежест върху здравните системи [2]. Заболяването обикновено се диагностицира чрез спирометрия, при която два ключови параметъра са форсираният експираторен обем за 1 секунда (ФЕО1) и форсираният витален капацитет (ФВК).

Глобалната инициатива за хронична обструктивна белодробна болест (GOLD) категоризира тежестта на ХОББ въз основа на процентите на ФЕО1 спрямо предвидените стойности, като ФЕО1 50% често е критична гранична точка. Пациентите с ФЕО1 под 50% от предвидената стойност обикновено се считат за страдащи от тежка или много тежка ХОББ, което има съществени последици за лечението и прогнозата. От 2017 г. насам препоръките на GOLD вече не използват спирометрия за оценка на риска [3]. В допълнение към ФЕО1, ФВК е друг важен спирометричен параметър, който може да бъде използван като индиректен маркер за свръхраздуване и съответно за тежест на ХОББ.

Мотивът зад широко приетата граница от 50% за ФЕО1 при стратифициране на тежестта на ХОББ остава неясен, повдигайки въпроса дали е избрана поради удобство и лесна класификация или наистина е подкрепена с проучвания, демонстриращи нейното прогностично превъзходство.

Тази статия има за цел да оцени дали ФЕО1 50% е оптималната гранична точка за стратификация на риска от екзацербации при пациенти с ХОББ. Освен това анализът има за цел и да идентифицира най-подходящата гранична точка на ФВК (%) за оценка на тежестта на ХОББ и да анализира кой от тези спирометрични показатели (ФЕО1 или ФВК) предоставя по-добра прогностична информация.

Материали и методи

Това е проспективно обсервационно проучване. Включени са пациенти над 40 години с ХОББ, които са настоящи или бивши пушачи с анамнеза на тютюнопушене над 10 пакетогодини и диагностицирани с ХОББ с постбронходилататорно съотношение ФЕО1/ФВК <0.7. Пациентите трябва да са в стабилно състояние (без екзацербации) поне един месец преди включването. Критерии за изключване са наличие на други значими белодробни заболявания (муковисцидоза, тежки бронхиектазии, тумори или рестриктивна белодробна болест), системни възпалителни заболявания или невъзможност за изпълнение на процедурите (напр. спирометрия). Пациентите са проследени за 12 месеца, през които е събирана

Introduction

Chronic Obstructive Pulmonary Disease (COPD) is a progressive respiratory condition characterized by persistent airflow limitation, primarily caused by chronic inflammation due to exposure to harmful particles or gases [1]. COPD remains a significant cause of morbidity and mortality worldwide, affecting approximately 480 million people and placing a considerable burden on healthcare systems [2]. COPD is typically diagnosed through spirometry with two key parameters being Forced Expiratory Volume in 1 second (FEV1) and Forced Vital Capacity (FVC).

The Global Initiative for Chronic Obstructive Lung Disease (GOLD) categorizes COPD severity based on FEV1 percentages relative to predicted values, with FEV1 50% often being a critical cut-off point. Patients with an FEV1 below 50% of the predicted value are generally considered to have severe or very severe COPD, which has significant implications for treatment and prognosis. As of 2017, the GOLD guidelines no longer use spirometry for risk assessment [3]. In addition to FEV1, FVC is another important spirometric parameter that may serve as an indirect marker for air trapping and, consequently, COPD severity.

The rationale behind the widely accepted 50% FEV1 cut-off for stratifying COPD severity remains unclear, raising questions about whether it was chosen for convenience and ease of classification or whether it is truly supported by research demonstrating its predictive superiority.

This article aims to assess whether FEV1 50% is the optimal cut-off point for risk stratification for exacerbations in COPD patients. Additionally, the analysis seeks to identify the most appropriate FVC (%) cut-off for assessing COPD severity and to evaluate which of these spirometric measures (FEV1 or FVC) provides better prognostic information.

Material and methods

This was a prospective observational study. Patients aged over 40 years, who were current or former smokers with a smoking history of more than 10 pack-years, and diagnosed with COPD with a post-bronchodilator FEV1/FVC ratio of <0.7 were included. Patients were required to be in a stable condition (without exacerbation) for at least one month. Exclusion criteria were the presence of other significant lung diseases (cystic fibrosis, severe bronchiectasis, cancer, or restrictive lung disease), systemic inflammatory disease, or inability to comply with procedures (e.g., spirometry). Patients were followed for 12 months, during which time information on the number and severity of exacerbations was collected using a structured questionnaire.

Thoracic Medicine
Volume XIII, Issue 3
November 2024

информация за броя и тежестта на екзацербациите чрез структуриран въпросник. Пациентите се считат за изгубени при проследяване, ако данните не могат да бъдат събрани през 12-месечния период на наблюдение.

Първичната крайна точка е класификацията по GOLD за екзацербатори/неекзацербатори (т.е. за„екзацербатор“ е определян пациент с наличие на тежка екзацербация или ≥2 умерено-тежки екзацербации през 12-месечното проследяване). Постбронходилататорна спирометрия е извършена 15-30 минути след инхалация на 400 mcg салбутамол съгласно препоръките на ERS/ATS [4], като са измерени ФВК и ФЕО1.

Статистическите анализи са извършени с помощта на RStudio 4.3.2. Определянето на оптималната гранична точка е извършено с помощта на пакета *cutpointr* (https://cran.r-project.org/web/packages/cutpointr/vignettes/cutpointr.html) за максимизиране на точността (т.е. броят на правилно прогнозираните случаи, разделен на общия брой случаи), като тя е използвана за начертаване на ROC крива. Изчислената гранична стойност е използвана за разделяне на групите и провеждане на последващ статистически анализ за големината на разликите (например среден брой екзацербации).

Резултати

Общо 96 пациенти с ХОББ са включени в това проучване. Средният ФЕО1 е 55.8% (стандартно отклонение [SD]: 18.3%), а средният ФВК е 77.9% (SD: 22.5%). Нито един пациент не е изгубен при проследяването, но при 3 пациенти (3/96, 3.1%) е настъпил летален изход по време на наблюдението.

Оптималната гранична стойност за ФЕО1 е определена на 50%. При този праг моделът постигна точност от 70.8% с чувствителност от 77.4% и специфичност от 62.8%. Площта под ROC кривата (AUC) е 0.728, което показва умерено ниво на дискриминативна способност (Фигура 1).

Patients were considered lost to follow-up if data could not be obtained during the 1-year observation period.

The primary endpoint was the GOLD exacerbator/non-exacerbator classification (i.e., 'exacerbator' is defined as the presence of severe exacerbation or ≥2 moderate exacerbations at 1-year follow-up). Post-bronchodilator spirometry was performed 15-30 minutes after inhalation of 400 mcg of Salbutamol following ERS/ATS recommendations [4] and FVC and FEV1 were measured.

Statistical analyses were conducted using RStudio 4.3.2. The selection of optimal cut-off points was performed using the *cutpointr* package (https://cran.r-project.org/web/packages/cutpointr/vignettes/cutpointr.html) to maximize accuracy (i.e., the number of correct predictions divided by the total number of cases) and was used to determine the ROC curve. The calculated cut-off value was used to separate the groups and conduct subsequent statistical analysis for the magnitude of the differences (e.g. mean number of exacerbations).

Results

A total of 96 COPD patients were included in this study. The mean FEV1 was 55.8% (standard deviation [SD]: 18.3%), and the mean FVC was 77.9% (SD: 22.5%). No patients were lost to follow-up, and 3 patients (3/96, 3.1%) died during follow-up.

The optimal cut-off point for FEV1 was determined to be 50%. At this threshold, the model achieved an accuracy of 70.8%, with a sensitivity of 77.4% and a specificity of 62.8%. The area under the ROC curve (AUC) was 0.728, indicating a moderate level of discriminative ability (Fig. 1).

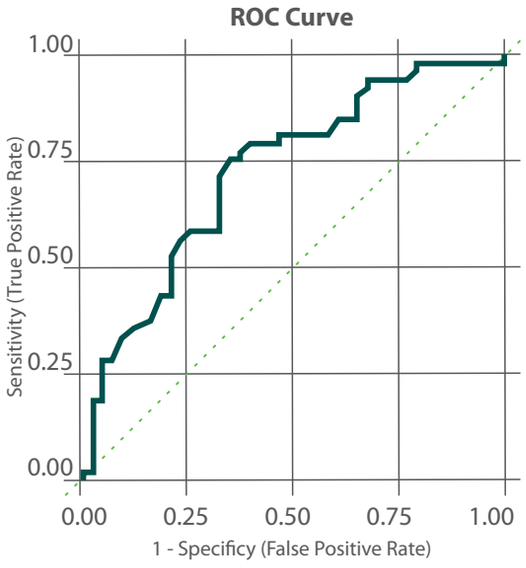

Фиг. 1. AUC при гранична точка на ФЕО1 50%.

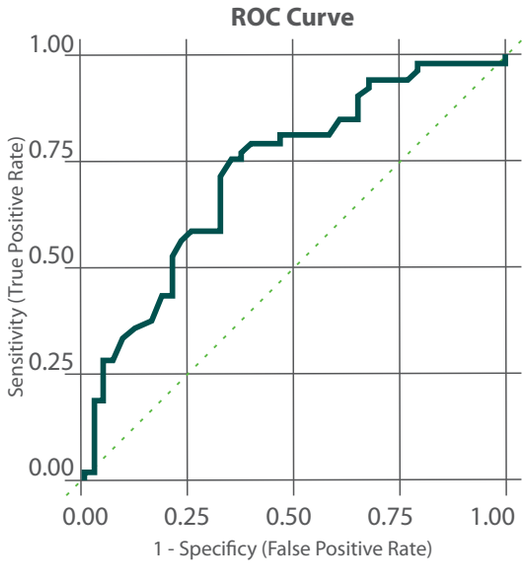

Fig. 1. AUC for cut-off FEV1 50%.

Торакална Медицина
Том XIII, бр.3
ноември 2024

Т-тестът на Уелч за две извадки, сравняващ броя на екзацербациите между групите с ФЕО1 ≥50% и ФЕО1 <50%, разкри значителна разлика (средно 0.8 спрямо 2.0 екзацербации съответно, p <0.0001).

По подобен начин, стойност от 82% за ФВК е идентифицирана като оптимална гранична точка за прогнозиране на риска от екзацербации според GOLD, като моделът постига точност от 66.7%. При този праг чувствителността е 58.5%, докато специфичността е по-висока – 76.7%, отразявайки ефективността на модела в правилното идентифициране на пациенти с нисък риск. Площта под ROC кривата (AUC) е 0.716, което също показва умерена дискриминативна способност на ФВК между различните групи по GOLD.

A Welch Two-Sample t-test comparing the number of exacerbations between the FEV1 ≥50% and FEV1 <50% groups revealed a significant difference (mean 0.8 vs 2.0 exacerbations, respectively, p <0.0001).

Similarly, an FVC value of 82% was identified as the optimal cut-off point for predicting GOLD exacerbation risk, yielding an accuracy of 66.7%. At this threshold, the sensitivity was 58.5%. The specificity was higher at 76.7%, reflecting the model's effectiveness in correctly identifying low-risk individuals. The area under the ROC curve (AUC) was 0.716, suggesting a moderate ability of FVC to discriminate between the different GOLD classifications.

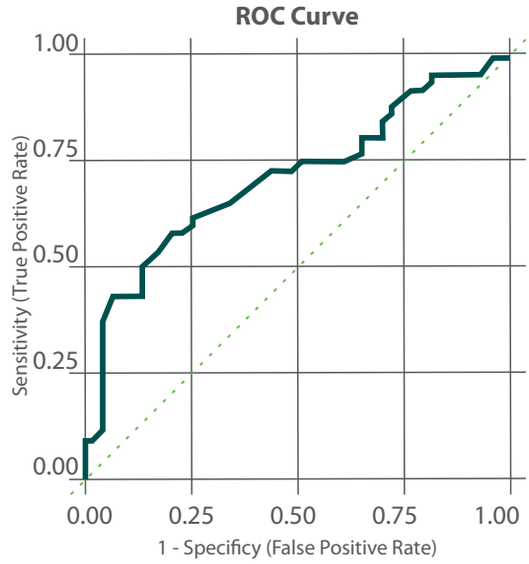

Фиг. 2. AUC при гранична точка на ФВК 82%.

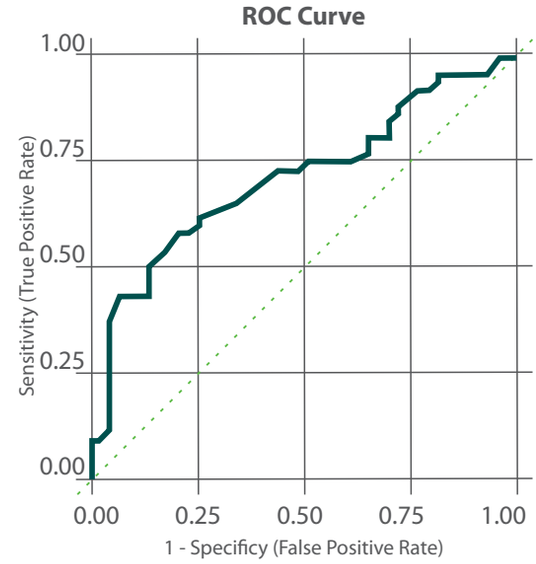

Fig. 2. AUC for cut-off FVC 82%.

Т-тестът на Уелч за две извадки, сравняващ броя на екзацербациите между групите с ФВК <82% и ФВК ≥82%, също показва значима разлика (средна стойност 1.8 спрямо 0.6 екзацербации, p <0.0001).

Класификацията на пациентите въз основа на граничните точки за ФЕО1 и ФВК (ФЕО1 ≥50% и ФВК ≥82% спрямо ФЕО1 <50% и ФВК <82%) по GOLD класификацията постига точност от 73.7%, като 56 от 76 пациенти са правилно класифицирани (Таблица 1).

Табл. 1. Класификация въз основа на граничните точки за ФЕО1 и ФВК.

	GOLD групи A и B при проследяване	GOLD група E при проследяване
Пациенти с ФЕО1 ≥50% и ФВК ≥82%	30	9
Пациенти с ФЕО1 <50% и ФВК <82%	11	26

Като референтна точка, 60/96 пациенти (точност 62.5%) са правилно класифицирани според настоящите препоръки на GOLD (анамнеза за екзацербация) (Таблица 2).

Similarly, a Welch Two-Sample t-test comparing the number of exacerbations between the FVC <82% and FVC ≥82% groups revealed a significant difference (mean 1.8 vs 0.6 exacerbations, p <0.0001).

The classification of patients based on both FEV1 and FVC thresholds (FEV1 ≥50% and FVC ≥82% vs FEV1 <50% and FVC <82%) relative to the GOLD classification achieved an accuracy of 73.7%, with 56 out of 76 patients correctly classified (Table 1).

Table 1. Confusion matrix for classification based on FEV1 and FVC thresholds.

	GOLD groups A and B in follow-up	GOLD group E in follow-up
Patients with FEV1 ≥50% and FVC ≥82%	30	9
Patients with FEV1 <50% and FVC <82%	11	26

As a reference point, 60/96 patients (accuracy of 62.5%) were correctly classified according to current GOLD recommendations (exacerbation history) (Table 2).

Thoracic Medicine
Volume XIII, Issue 3
November 2024

Табл. 2. Класификация въз основа на препоръките на GOLD.

	GOLD групи A и B при проследяване	GOLD група E при проследяване
GOLD групи A и B в предходната година	21	4
GOLD група E в предходната година	32	39

Table 2. Confusion matrix for classification based on GOLD recommendations.

	GOLD групи A и B при проследяване	GOLD група E при проследяване
GOLD групи A и B в предходната година	21	4
GOLD група E в предходната година	32	39

Дискусия

Това проучване потвърждава оптималната гранична стойност за ФЕО1 50% за прогнозиране на риска по GOLD, както и оптимална гранична стойност от 82% за ФВК. ФЕО1 е ключов показател в диагнозата и проследяването на ХОББ. Насоките на GOLD използват ФЕО1, за да категоризират тежестта на заболяването в четири стадия: лек (ФЕО1 ≥80% от предвиденото), умерено-тежък (50%≤ ФЕО1 <80% от предвиденото), тежък (30%≤ ФЕО1 <50% от предвиденото) и много тежък (ФЕО1 <30% от предвиденото) [1]. Според тези насоки пациентите с ФЕО1 под 50% от предвидената стойност се класифицират като имащи тежка или много тежка ХОББ.

Няколко проучвания подкрепят употребата на ФЕО1 50% като важен праг за стратифициране на риска при пациенти с ХОББ. Например, *Celli et al.* показват, че ФЕО1 е силен предиктор за смъртността при пациенти с ХОББ, като тези под прага от 50% в рамките на BODE индекса показват значимо по-лоша преживяемост [5]. Освен това, *Nishimura et al.* подчертават, че ФЕО1 е силно свързан със смъртността при пациенти с ХОББ, като по този начин се акцентира на важността на употребата на ФЕО1 в клиничното поведение [6].

Въпреки диагностичната си стойност, ролята на ФВК в стратификацията на риска е по-слабо подчертана в сравнение с ФЕО1. Например, проучване на *Bikov et al.* изследва ролята на ФВК в прогнозирането на смъртността при пациенти с ХОББ и установява, че по-високите стойности на ФВК са свързани със значимо намаление на риска (21% [4-35%]) само между квинтилите Q1 и Q5 на ФВК [7]. ФЕО1 обаче се оказва по-силен предиктор за общата смъртност при тези пациенти с умерено-тежка ХОББ. Друго проучване също идентифицира по-високия ФВК като протективен фактор (OR = 0.975) срещу екзацербации [8].

През 2017 г. Глобалната инициатива за хронична обструктивна белодробна болест (GOLD) ревизира своите насоки, като се отказва от употребата на спирометрия – и по-специално ФЕО1 – като основен инструмент за оценка на риска при ХОББ. Вместо това, GOLD акцентира на важността на симптомите и анамнезата за екзацербации при класификация на риска. Въпреки това, ФЕО1 и ФВК остават важен източник на информация за клиничния подход и прогнозиране на риска.

Сравнението между тези два параметъра показва, че докато и ФЕО1, и ФВК са полезни индикатори за класификация на тежестта на ХОББ, ФЕО1 демонстрира по-висока чувствителност, което го прави по-ефективен в

Discussion

This study confirms the optimal cut-off value for FEV1 at 50% for predicting the GOLD stage, with an optimal cut-off value of 82% for FVC. FEV1 is a critical measure in the diagnosis and management of COPD. GOLD guidelines utilize FEV1 to categorize disease severity into four stages: mild (FEV1 ≥80% predicted), moderate (50%≤ FEV1 <80% predicted), severe (30%≤ FEV1 <50% predicted), and very severe (FEV1 <30% predicted) [1]. According to these guidelines, patients with an FEV1 below 50% of the predicted value are classified as having severe or very severe COPD.

Several studies support the use of FEV1 at 50% as an important threshold for stratifying risk in COPD patients. For example, *Celli et al.* demonstrated that FEV1 was a strong predictor of mortality in COPD patients, with those below the 50% threshold, as part of the BODE index, exhibiting significantly worse survival rates [5]. Furthermore, *Nishimura et al.* reinforced that FEV1 is strongly associated with mortality in COPD patients, emphasizing the importance of using FEV1 in clinical decision-making [6].

Despite its diagnostic value, the role of FVC in risk stratification has been less emphasized compared to FEV1. For example, a study by *Bikov et al.* explored the role of FVC in predicting mortality in COPD patients and found that higher FVC values were associated with a significant risk reduction (21% [4–35%]) only between Q1 and Q5 quintiles of FVC [7]. However, FEV1 was a stronger predictor for all-cause mortality than FVC in these moderate COPD patients. Another study also identifies higher FVC as a protective factor (OR = 0.975) against exacerbations [8].

In 2017, the Global Initiative for Chronic Obstructive Lung Disease (GOLD) revised its guidelines, moving away from using spirometry – specifically FEV1 – as the primary tool for risk assessment in COPD. Instead, GOLD emphasized the importance of symptom burden and history of exacerbations for risk classification. However, FEV1 and FVC remain an important source of information for overall management and risk prediction.

The comparison of these two parameters reveals that while both FEV1 and FVC serve as useful indicators in the classification of COPD severity, FEV1 demonstrates a higher sensitivity, making it more effective at correctly identifying

правилното идентифициране на пациенти с повишен риск от екзацербации (т.е. тези с ФЕО1 <50%). От друга страна, ФВК ≥82% със своята по-висока специфичност е по-ефективен в правилното идентифициране на пациенти в групи А и В по GOLD. Тези резултати подчертават допълващото се значение на ФЕО1 и ФВК при оценката на тежестта на ХОББ, като всеки параметър предлага специфични предимства в зависимост от клиничния контекст, а употребата и на двата подобрява точността при стратификацията на риска в сравнение с настоящите препоръки на GOLD. Идентифицираните гранични стойности осигуряват практически прагове, които могат да помогнат за точната класификация на пациентите според критериите на GOLD.

Заключение

Това проучване идентифицира оптималните гранични стойности за ФЕО1 (50%) и ФВК (82%), като подчертава по-високата чувствителност на ФЕО1 и по-високата специфичност на ФВК при стратификацията на риска съгласно критериите на GOLD. Тези резултати подчертават допълващото се значение на ФЕО1 и ФВК в клиничната оценка на тежестта на ХОББ и стратификацията на риска.

patients with increased risk of exacerbations (i.e. those with FEV1 <50%). On the other hand, FVC ≥82%, with its higher specificity, is more effective at correctly identifying patients in GOLD A and B groups. These findings underscore the complementary roles of FEV1 and FVC in assessing COPD severity, with each parameter offering distinct advantages depending on the clinical context, and using both improves the accuracy of risk stratification compared to currently used GOLD recommendations. The identified cut-off points provide practical thresholds that can aid in the accurate classification of patients according to the GOLD criteria.

Conclusion

This study identified optimal cut-off points for FEV1 (50%) and FVC (82%), highlighting FEV1's greater sensitivity and FVC's higher specificity in risk stratification according to GOLD criteria. These findings underscore the complementary roles of FEV1 and FVC in the clinical assessment of COPD severity and risk stratification.

Thoracic Medicine
Volume XIII, Issue 3
November 2024

Книгопис:
References:

1. Global Initiative for Chronic Obstructive Lung Disease (GOLD). (2024). Global Strategy for the Diagnosis, Management, and Prevention of COPD. Retrieved from https://goldcopd.org
2. Boers E, Barrett M, Su JG, et al. Global Burden of Chronic Obstructive Pulmonary Disease Through 2050. JAMA Netw Open. 2023;6(12):e2346598. doi:10.1001/jamanetworkopen.2023.46598
3. From the Global Strategy for the Diagnosis, Management and Prevention of COPD, Global Initiative for Chronic Obstructive Lung Disease (GOLD) 2017. Available from: https://goldcopd.org.
4. Miller MR, Hankinson J, Brusasco V, et al. Standardisation of spirometry. Eur Respir J 2005;26:319–38.
5. Celli BR, Cote CG, Marin JM, et al. The body-mass index, airflow obstruction, dyspnea, and exercise capacity index in chronic obstructive pulmonary disease. New England Journal of Medicine. 2004;350(10):1005-12.
6. Nishimura K, Tsukino M. Clinical course and prognosis of patients with chronic obstructive pulmonary disease. Current Opinion in Pulmonary Medicine. 2000;6(2):127-32.
7. Bikov A, Lange P, Anderson JA, et al. FEV1 is a stronger mortality predictor than FVC in patients with moderate COPD and with an increased risk for cardiovascular disease. Int J Chron Obstruct Pulmon Dis. 2020;15:1135-42. doi: 10.2147/COPD.S242809.
8. Zhou Y, He S, Wang W, et al. Development and Validation of Prediction Models for Exacerbation, Frequent Exacerbations and Severe Exacerbations of Chronic Obstructive Pulmonary Disease: A Registry Study in North China. COPD: Journal of Chronic Obstructive Pulmonary Disease. 2023;20(1):327–37. https://doi.org/10.1080/15412555.2023.2263562

Кореспонденция
Доц. д-р Евгени Меков, дм
УМБАЛ„Св. Иван Рилски“ ЕАД
Бул. „Акад. Иван Гешов“ 15, 1431
София

Correspondence
Assoc. Prof. Evgeni Mekov, MD, PhD
UMHAT 'St. Ivan Rilski'
15, 'Acad. Ivan Geshov' blvd., 1431
Sofia, Bulgaria

e-mail:
Evgeni.mekov@gmail.com

оригинални статии
Торакална Медицина
Том XIII, бр.3
ноември 2024

РОЛЯ НА ADA В ДИАГНОСТИЧНИЯ ПРОЦЕС ПРИ ПЛЕВРАЛНИ ИЗЛИВИ С НЕЯСНА ЕТИОЛОГИЯ

Т. Михалова[1], Е. Меков[1], Й. Ямакова[2], Р. Петков[1]

Медицински университет – София:
[1] Клиника за лечение на неспецифични белодробни болести и фтизиатрия УМБАЛ „Св. Иван Рилски“ ЕАД
[2] КАИЛ, УМБАЛ „Александровска“ ЕАД

Резюме

Плевралният излив може да бъде съпътстваща клинична изява на голям брой бенигнени и малигнени заболявания. Диагностичните манипулации в случаи на наличие на плеврален излив имат за цел бързото и минимално инвазивно достигане до окончателна клинична диагноза при конкретния пациент и особено разграничаването на малигнитет от друга бенигнена причина за произход на излива. Параметърът аденозин деаминаза (ADA) може да бъде полезен в диагностиката на плеврални изливи с неясна етиология с фокус върху възможен туберкулозен плеврит. Настоящата статия разглежда резултатите от представени случаи от собствено клинично проучване, при което е тестван маркерът ADA в плеврална течност, изследвайки неговите стойности при злокачествени и доброкачествени заболявания с плеврално ангажиране, неговата чувствителност, специфичност и акуратност.

Ключови думи: плеврален излив, ADA, злокачествено заболяване, туберкулоза

original articles
Thoracic Medicine
Volume XIII, Issue 3
November 2024

ROLE OF ADA IN THE DIAGNOSTIC PROCESS IN PLEURAL EFFUSIONS OF UNKNOWN ETIOLOGY

T. Mihalova[1], E. Mekov[1], Y. Yamakova[2], R. Petkov[1]

Medical University of Sofia:
[1] Clinic for Treatment of Non-specific Lung Diseases and Phthisiatry
UMHAT "St. Ivan Rilski"
[2] Department of Anesthesiology and Intensive Care
UMHAT "Alexandrovska"

Abstract

Pleural effusion can be a concomitant clinical manifestation of a wide variety of benign and malignant diseases. The diagnostic manipulations in cases when a pleural effusion is presented target the rapid and minimally invasive achievement of a definitive clinical diagnosis in the particular patient, especially the distinguishing between malignancy and another benign origin of the effusion. The adenosine deaminase (ADA) parameter may be useful in the diagnosis of pleural effusions of unknown etiology with a focus on possible tuberculous pleurisy. The current article considers the results of presented cases from our own clinical trial, which tested the marker ADA in pleural fluid, examining its values in malignant and benign diseases with pleural involvement, its sensitivity, specificity and accuracy.

Keywords: pleural effusion, ADA, malignancy, tuberculosis

Торакална Медицина
Том XIII, бр.3
ноември 2024

Въведение: ADA при плеврални изливи с неясна етиология

Плевралният излив може да бъде съпътстваща клинична изява на голямо разнообразие от доброкачествени и злокачествени заболявания на белите дробове, плеврата и други интра- и екстраторакални органи. За да бъде последващото терапевтично поведение правилно, е важно диагностичният процес да протече в насока своевременно достигане до акуратната окончателна диагноза [1]. Задължителна манипулация е извършването на торакоцентеза с цел получаването на проба от плевралната течност за биохимични, микробиологични, цитологични и имунологични изследвания [2]. Различните параметри на плевралната течност от нейното биохимично и цитологично изследване, както и наличните анамнестични и клинични данни при пациента са в състояние да подпомогнат клинициста в около 75-78% от случаите при изясняването на произхода на неясен плеврален излив [3]. Въпреки всички диагностични усилия, в около 10-20% от случаите етиологията на плевралния излив остава неизвестна [1].

Параметърът в плевралната течност, който заслужава внимание в много клинични проучвания, е ензимът **аденозин деаминаза (ADA)**. ADA участва в метаболизма на пуриновите нуклеозиди аденозин и 2'деоксиаденозин съответно до инозин и 2'деоксиинозин и се освобождава в извънклетъчната среда в случай на възпаление. Аденозинът е ефективен медиатор, който увеличава противовъзпалителните цитокини, модулира поведението на моноцитите и макрофагите и регулира възпалителната функция на ендотелните клетки. 2'дезоксиаденозинът играе важна роля за правилното функциониране на имунните клетки [2,4,5,6]. Многобройни публикации представят високата чувствителност и специфичност на ензима в ранната диагностика на туберкулозен полисерозит [2,7,8,9]. При туберкулоза ADA – активността се повишава в зависимост от степента на стимулиране на Th-лимфоцитите с микобактериални антигени и последващата им бластна трансформация. По-късно някои последващи публикации добавят информация и за други болестни състояния, като например системни възпалителни заболявания, които също правят нивата на ADA в плевралния излив достатъчно високи, така че те не могат да бъдат разграничени от туберкулозния излив само въз основа на ADA теста [4]. *I. Ocana и съавт.* съобщават резултати от проучване, в което регистрират повишени нива на ADA в плеврални изливи в група от 9 пациенти с ревматоиден артрит (РА), където ADA – активността е

Introduction: ADA in pleural effusions of unknown etiology

Pleural effusion can be a concomitant clinical manifestation of a wide variety of benign and malignant diseases of the lungs, pleura, other intra- and extrathoracic organs. In order for the subsequent therapeutic behavior to be correctly achieved, the diagnostic process needs to proceed in the direction of reaching the accurate final diagnosis in time [1]. An obligatory manipulation is the performance of thoracentesis in order to obtain pleural fluid sample for biochemical, microbiological, cytological and immunological tests [2]. The various parameters of pleural fluid samples for its biochemical and cytological examination, as well as the available anamnestic and clinical data from the patient, are able to assist the clinician in about 75-78% of cases in clarifying the origin of unknown pleural effusion [3]. Despite all diagnostic effords, in about 10-20% of cases the etiology of the pleural effusion remains unclear [1].

The parameter in pleural fluid which deserved attention in many clinical trials is the enzyme **adenosine deaminase (ADA)**. ADA participates in the metabolism of the purine nucleosides adenosine and 2'deoxyadenosine to inosine and 2'deoxyinosine respectively and is released into the extracellular medium in case of inflammation. Adenosine is an effective mediator that increases anti-inflammatory cytokines, modulates the behavior of monocytes and macrophages and regulates the inflammatory function of endothelial cells. 2'deoxyadenosine plays an important role in the proper functioning of immune cells [2,4,5,6]. Numerous publications present the high sensitivity and specificity of the enzyme in the early diagnosis of tuberculous polyserositis [2,7,8,9]. In tuberculosis the ADA - activity increases depending on the degree of stimulation of the Th - lymphocytes with mycobacterial antigens and their subsequent blast transformation. Later some other subsequent publications add the information about other pathological conditions, like for example systemic inflammatory disorders, which also make the levels of ADA in the pleural effusion high enough, that the same cannot be distinguished from tuberculous effusion only on the basis of the ADA test [4]. I. *Ocana et al.* reported results from a study in which they registered increased levels of ADA in pleural effusions in a group of 9 patients with rheumatoid arthritis (RA), where the ADA – activity averaged 77.55U/L. As a possible explanation for the elevated ADA values was perceived the result of stimulation of Th -

Thoracic Medicine
Volume XIII, Issue 3
November 2024

средно 77.55U/L. Като възможно обяснение за повишените стойности на ADA се възприема резултатът от стимулация на Th-лимфоцитите в отговор на активиран клетъчно-медииран имунитет, който се развива при туберкулозни и ревматоидни изливи, с тази разлика, че при РА тригериращият агент е неизвестен [4].

Антонян и съавт. [5] изучават поведението на две ADA ензимни изоформи, докато търсят обяснение на феномена на повишаване на активността на ADA в синовиалната течност на пациенти с РА: нискомолекулна (ADA каталитична единица или **ADA2 – изоформа**) и високомолекулна изоформа (каталитична единица в комплекс с ADA - свързващ протеин или **ADA1 – изоформа**). Установява се, че в тъканите на бозайници ADA - свързващият протеин е структурно идентичен с протеин, известен като дипептидил пептидаза IV (DPPIV), който се среща свободно циркулиращ в тъканните течности и е локализиран върху мембраните на лимфоцити и макрофаги [10]. Взаимодействието ADA – DPPIV е важен ко-стимулиращ сигнален път за Т-клетъчно активиране. Когато общата ADA - активност в група пациенти с РА е ниска във всички биологични течности (плазма, плеврална течност, синовиална течност и др.), тя се представя от високомолекулната форма, т.е. каталитичната единица + свързващ протеин, ADA1 [11]. В изследването на *Antonyan и съавт.* изразеното повишаване на общата ADA - активност в случаите на възпалително променена синовиална течност се дължи главно на освобождаването на вътреклетъчна нискомолекулна ADA (ADA2). Развитието на тежко възпаление води до освобождаване на ADA поради разрушаване на тъканите и клетъчна смърт, но освободената ADA сама по себе си може да причини сериозно увеличаване на възпалението поради метаболизма и дезактивирането на важния противовъзпалителен медиатор аденозин, същият необходим за регулиране на противовъзпалителните процеси. Съответно изследователският екип прави предложение за нов метод на лечение чрез инхибиране на ADA – ензима [2,5].

ADA1 е убиквитерен, разпространен във всички клетки, с оптимално за функциониране pH = 7-7.5 и еднакъв афинитет към двата субстрата аденозин и 2'дезоксиаденозин, докато ADA2 се намира само в клетъчната линия моноцити - макрофаги, с оптимално pH = 6.5 и нисък афинитет към 2' дезоксиаденозин. Според *C. Gakis* [12] повишаването на стойностите на ADA2 се получава, когато възпросните клетки са заразени с вътреклетъчни живи микроорганизми, но изследването на *Antonyan и съавт.* [5] в синовиална течност

lymphocytes in response to activated cell-mediated immunity, which developed in tuberculous and rheumatoid effusions, with the difference that in RA the trigger agent was unknown [4].

Antonyan et al. [5] study the behavior of two ADA enzyme isoforms while searching for an explanation of the phenomenon of the ADA - activity increase in synovial fluid of patients with RA: low molecular (ADA catalytic unit or **ADA2 - isoform**) and high molecular weight isoform (catalytic unit in complex with ADA-binding protein or **ADA1 - isoform**). It has been found that in mammalian tissues the ADA - binding protein is structurally identical to a protein known as dipeptidyl peptidase IV (DPPIV), which occurs freely circulating in tissue fluids and localized on the membranes of lymphocytes and macrophages [10]. The ADA – DPPIV interaction is an important co-stimulatory signaling pathway for T - cell activation. When the total ADA - activity in a group of patients with RA is low in all biological fluids (plasma, pleural fluid, synovial fluid, etc.), it is represented by the high molecular form, i.e. the catalytic unit + binding protein, ADA1 [11]. In the study by *Antonyan et al.* the expressed increase in total ADA - activity in cases of inflammatory altered synovial fluid was mainly due to the release of intracellular low - molecular ADA (ADA2). The development of severe inflammation results in the release of ADA due to tissue destruction and cell death, but the released ADA itself may cause a severe increase in inflammation due to the metabolism and deactivation of the important anti - inflammatory mediator adenosine, needed to regulate the anti-inflammatory processes. Respectively, the research team made a proposal for a new method of treatment due to inhibition of the ADA – enzyme [2,5].

ADA1 is ubiquitous, distributed in all cells, with optimal functional pH = 7-7.5 and the same affinity for the two substrates adenosine and 2'deoxyadenosine, whereas ADA2 is found in monocyte - macrophage cells line only, with optimal pH = 6.5 and low affinity for 2' deoxyadenosine. According to *C. Gakis* [12], the increase in ADA2 occurs when the mentioned cells are infected with intracellular live microorganisms, but the study by *Antonyan et al.* [5] in synovial fluid clearly indicates that this is also detected in cell death by an inflammatory process, in their

ясно показва, че това се открива и при клетъчна смърт от възпалителен процес изобщо, в случая при тяхното изследване – РА. Във връзка с нарастването на различните изоформи на ADA са установени следните констелации (таблица 1) [12]:

Табл. 1. ADA - изоформи в диагностиката на някои заболявания – по *Gakis* [2,12].

ADA активност в серума (нормална стойност 18 ± 7 IU/L)	Съотношение ADA1/ADA2	Заболявания, за които тези данни са показателни
Висока	ADA1/ADA2 < 0.45 ↑ **ADA2**	Коремен тиф, рикетсиоза, висцерална лайшманиоза, бруцелоза, остра токсоплазмоза, А и В хепатит, мононуклеоза, варицела, **туберкулоза**
Ниска / близка до нормалните стойности		В почти всички случаи изключва инфекция с вътреклетъчни микроорганизми
Висока	ADA1/ADA2 > 0.45 ↑ **ADA1**	**Злокачествено заболяване**, емпием

Разработените методи за измерване на изоензими на ADA първоначално се опитват да изяснят кога да се диагностицира туберкулозен плеврит и кога да се изключи, но те все още не се прилагат рутинно в клиничната практика, за разлика от широко използваната обща активност на ADA. Според *Mohammadtaheri и съавт.* [13] изследването на ADA - изоформи е подходящо предимно за страни с ниска честота на туберкулоза, като например САЩ, а причината тестът да няма широко клинично приложение е изключително високата му цена. Проучването на иранския екип регистрира повишени стойности на ADA2 за всички изследвани туберкулозни плеврални изливи (n = 31), но също и за два фалшиво положителни – един за лимфом и един за РА. Съответно възниква въпросът доколко приложим може да бъде тестът за изследване на ADA – изоформите при РА и туберкулоза, ако същият е твърде скъп и не би могъл да разграничи със сигурност посочените заболявания едно от друго и от злокачествени такива [2].

Материали и методи

За периода 01.05.2016 - 01.05.2019 г. е проведено проучване в базата на МБАЛББ „Св. София" (понастоящем част от УМБАЛ„Св. Иван Рилски"), включващо общо 271 пациенти (съответно 168 мъже и 103 жени) с патология, обхващаща висцерална и/или париетална плевра, със или без съпътстващ плеврален излив. Възрастта на пациентите е от 24 до 96 години, средна за мъжете – 66.51 ± SD 11,35 години, средна за жените - 65,78 ± SD 12,55 години. Пациентите са подложени на торакално ултразвуково изследване и интервенционални манипулации под ултразвуков контрол: торакоцентеза и/или ехографски - контролиstudy - RA. In connection with the increase of the different isoforms of ADA, the following constellations were found (table 1) [12]:

Table 1. ADA - isoforms in the diagnosis of some diseases – by *Gakis* [2,12].

ADA activity in serum (normal value 18 ± 7 IU/L)	ADA1/ADA2 Ratio	Diseases for which this data is indicative
High	ADA1/ADA2 < 0.45 ↑ **ADA2**	Typhoid fever, rickettsiosis, visceral leishmaniasis, brucellosis, acute toxoplasmosis, A и B hepatitis, mononucleosis, chicken-pox; **tuberculosis**
Low / near the normal value		In almost all cases excludes infection with intracellular microorganisms
High	ADA1/ADA2 > 0.45 ↑ **ADA1**	**Malignancy**, empyema

The developed ADA - isoenzyme measurement methods initially attempt to clarify when to diagnose tuberculous pleurisy and when to exclude it, but they are still not routinely used in clinical practice, as opposed to the widely used ADA general activity. According to *Mohammadtaheri et al.* [13] the study of ADA - isoforms is suitable primarily for countries with low frequency of tuberculosis such as, for example, the United States, and the reason why the test does not have a wide clinical application is its extremely high price. The Iranian team survey registers elevated ADA2 values for all of the studied tuberculous pleural effusions (n = 31), but also for two false positive ones – one for lymphoma and one for RA. Accordingly, the question arises how applicable can be a test for investigation of ADA isoforms in RA and tuberculosis, if the same one is too expensive and could not be able to differentiate with certainity the mentioned diseases from each other and from malignancies [2].

Materials and methods

For the period 01.05.2016 - 01.05.2019 a study based in MHATPD "St. Sophia" (nowadays part of UMHAT "St. Ivan Rilski") was implemented, including a total of 271 patients (168 men and 103 women respectively) with pathology involving visceral and / or parietal pleura, with or without a concomitant pleural effusion. The age of the patients was from 24 up to 96 years, average for men - 66.51 ± SD 11.35 years, average for women - 65.78 ± SD 12.55 years. Patients underwent thoracic ultrasound examination and interventional manipulations under ultrasound control: thoracentesis and / or ultrasound-controlled cutting type needle biopsy of thoracic lesions [14].

рана режещ тип иглена биопсия на торакални лезии [14].

При анализа на данните са приложени следните статистически методи: Дескриптивна статистика; Графичен анализ с визуализация на посочените резултати; Оценка на разпределението на вариационни (количествени) белези с помощта на Shapiro - Wilk W - тест (когато n < 50) и Kolmogorov - Smirnov тест (когато n > 50); Статистика на вероятностите; Статистика за проверка на хипотези: за вариационни признаци с нормално разпределение е приложен t – тест на Student, а за признаци с разпределение, различно от нормалното, са използвани непараметрични методи като тест на Kruskal - Wallis и Mann - Whitney U - тест. Тестът X^2 е приложен за проверка на хипотези за връзка при категорийните признаци. Използвани са таблици „две по две“ с оглед изчисляване на относителния риск и съотношението на шансовете, последвани от точния тест на Fisher за малки групи за изчисляване, в които се търси статистически значима разлика в изразения маркер. Използвани са общоприети статистически формули за изчисляване на показателите чувствителност (Se), специфичност (Sp), позитивна и негативна прогностична стойност (PPV и NPV) и акуратност (Acc). Стойности на $p < 0.05$ се считаха за статистически значими.

Following statistical methods were applied in the analysis of the data: Descriptive statistics; Graphic analysis with visualization of the indicated results; Estimation of the distribution of variational (quantitative) traits using Shapiro - Wilk W - test (when n < 50) and Kolmogorov - Smirnov - test (when n > 50); Probability statistics; Hypothesis testing statistics: for variational traits with a normal distribution the Student t – test was applied; and for traits with a distribution other than normal non-parametric methods like Kruskal-Wallis test and Mann-Whitney rank U – test were used. The X2 test was used to check hypotheses for a relationship in categorical characteristics. “Two by two” contingency tables were used to calculate relative risk and odds ratio, followed by Fisher's exact test for small groups to be calculated, in which it was looked for a statistically significant difference in the expressed marker. We used generally accepted statistical formulas to calculate the indicators sensitivity (Se), specificity (Sp), positive and negative predictive value (PPV and NPV) and accuracy (Acc). Values of $p < 0.05$ were considered as statistically significant.

Резултати

На пациентите, включени в настоящото проучване, са извършени общо 144 плеврални пункции при 126 от тях, предимно с диагностичен характер, а в избрани случаи и с терапевтична цел. Средно това прави 1.14 торакоцентези на пациент, тъй като някои пациенти са пунктирани по няколко пъти.

Проследяването на преживяемостта на пациентите се осъществява въз основа на данните за наличие на здравни осигуровки и заличаване на лицето от регистъра на Националния осигурителен институт (НОИ) поради смърт при справка чрез доброволно предоставените лични данни (в случая ЕГН). Пациентите са проследени 6 месеца след крайната дата на проучването при пълна анонимност на получената информация и след разрешение за извършването му от етичната комисия на МБАЛББ „Св. София”. Установено е, че към датата на проследяване на пациентския статус „жив/мъртъв” са починали 151 души, а 120 са живи. Починали са общо 95 мъже и 56 жени на средна възраст съответно 67.31 ± 9.5 години и 67.48 ± 12.51 години. Преживели са общо 73 мъже и 47 жени на средна възраст съответно 65.47 ± 13.38 години и 63.74 ± 12.43 години.

Results

To the patients included in the present study, a total of 144 pleural punctures were performed on 126 of them, mostly of a diagnostic nature, in selected cases for therapeutic purposes. On average, the calculated range was 1.14 thoracentesis / patient, as some patients were punctured several times.

The monitoring of the patient survival rate was realized on the basis of the data for the presence of health insurance and removal of the person from the register of the National Insurance Agency due to death on reference made through the voluntarily provided personal data (in this case unique personal identification number). Follow-up of the patients is achieved 6 months after the final date of the study in complete anonymity of the information received and after permission for accomplishment from the ethics committee of the MHATPD “St. Sophia”. It was found that at the date of follow-up of the "alive / dead" patient status, 151 people had died and 120 were alive. A total of 95 men and 56 women died, with a mean age of 67.31 ± 9.5 years, and 67.48 ± 12.51 years respectively. A total of 73 men and 47 women survived, with a mean age of 65.47 ± 13.38 years, and 63.74 ± 12.43 years respectively.

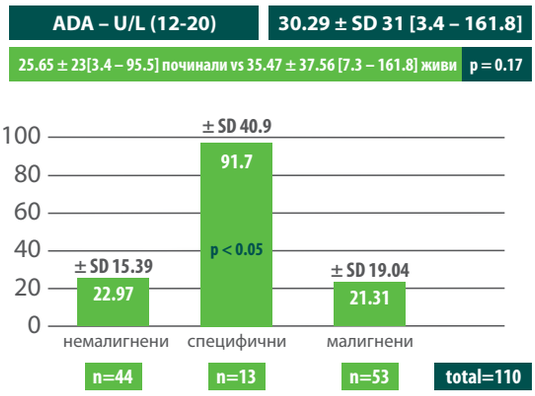

Фиг. 1. Стойности на ADA в плевралните пунктати на различните групи болни в проучването с дадени средни стойности и стандартно отклонение [14].

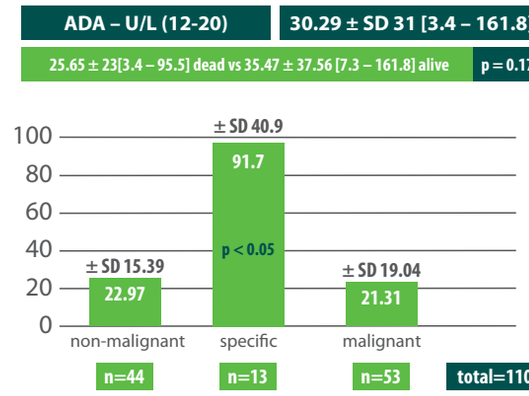

Fig. 1. ADA values in the pleural effusions of the different groups of patients in the study with given mean values and standard deviation [14].

Параметърът ADA е изследван в плевралната течност от 110 торакоцентези при общо 107 пациента от всички 126 пунктирани в проучването (Фиг. 1), съответно при 13 туберкулозни, 44 с доброкачествени и 53 със злокачествени плеврални изливи, със средна стойност на този параметър 30.29 ± SD 31 U/L [3.4 – 161.8]. Като референтна стойност е използвана тази на клиничната лаборатория на МБАЛББ „Света София" (ADA = 12 – 20 U/L), установена по методика на изследването, разработена от доц. Милка Маркова, д.м. Средната стойност при починалите 57 пациента е 25.65 ± SD 23 U/L [3.4 – 95.5]. При преживелите 50 пациента средната стойност е 35.47 ± SD 37.56 U/L [7.3 – 161.8]. Последващо директно сравнение с Mann - Whitney U - теста не показва статистически значима разлика в нивата на ADA между преживелите и починали пациенти (p = 0.17068, p > 0.05).

Средната стойност на ADA при специфичните изливи е 91.7 ± SD 40.9 U/L [28.1 – 161.9]; при немалигнените неспецифични 22.97 ± SD 15.39 U/L [7.3 – 93.3] и при злокачествените съответно 21.31 ± SD 19.04 U/L [4.3 – 113] (Фиг. 1). Директно сравнение с теста на Kruskal - Wallis показва статистически значими разлики между някои от групите с плеврални изливи: ADA в специфични срещу доброкачествени неспецифични (p < 0.00001, при p < 0.05), специфични срещу злокачествени (p < 0.00001, p < 0.05). Сравнението на доброкачествени неспецифични със злокачествени изливи не показва статистически значима разлика в стойностите (p = 0.1936, p > 0.05). Получените резултати демонстрират значимо по-високи стойности на ADA в плевралната течност при пациентите, при които на базата на комплекс от клинико-рентгенологични данни, патоморфологични данни от биопсичен материал или културелни данни от храчка и плеврална течност, се приема, че окончателната диагноза е туберкулоза. Подчертаваме, че параметъ-

The ADA parameter was examined in the pleural fluid in 110 thoracentesis in a total of 107 patients out of all 126 punctured in the study (fig. 1), respectively in 13 tuberculous, 44 benign and 53 malignant pleural effusions, with the average value of this parameter 30.29 ± SD 31 U/L [3.4 - 161.8]. As a reference value, we used this one of the clinical laboratory of the MHATPD "St. Sophia" (ADA = 12 - 20 U/L), established according to the research methodology developed by assoc. prof. Milka Markova, MD, PhD. The mean value of the 57 patients who died was 25.65 ± SD 23 U/L [3.4 – 95.5]. In the 50 patients who survived, the mean value was 35.47 ± SD 37.56 U/L [7.3 – 161.8] A subsequent direct comparison with the Mann-Whitney U-test did not show a statistically significant difference in the ADA levels between survived and dead patients (p = 0.17068, p > 0.05).

The mean value of ADA in the specific effusions was 91.7 ± SD 40.9 U/L [28.1 – 161.9]; in non-malignant non-specific 22.97 ± SD 15.39 U/L [7.3 – 93.3] and in malignant 21.31 ± SD 19.04 U/L [4.3 – 113] respectively, (fig. 1). A direct comparison with Kruskal - Wallis test showed statistically significant differences between some of the groups with pleural effusions: ADA specific vs benign non-specific (p < 0.00001, at p < 0.05), specific vs malignant (p < 0.00001, p < 0.05). The comparison of benign non-specific with malignant effusions showed no statistically significant difference in values (p = 0.1936, p > 0.05). The obtained results demonstrated significantly higher values of ADA in the pleural fluid for the patients in whom, based on a complex of clinical-radiological data, pathomorphological data from a biopsy material or cultural data from sputum and pleural fluid, it was accepted that the final diagnosis of tuberculosis was concerned. We emphasize that the ADA parameter should not be considered alone, but in combination with the other parameters of the pleural

рът ADA не трябва да се разглежда самостоятелно, а в комбинация с другите параметри на плевралния излив, клиничните данни и резултатите от други изследвания, като включително и в настоящото проучване регистрирахме различни патологични процеси, които го повишават. Интерпретирането на ADA в контекста на другите изследвания може да предотврати допускането на критични диагностични грешки.

Подробно разглеждане на доброкачествените неспецифични и злокачествените плеврални изливи, които показват високи стойности на ADA, съответно над горната граница на референтните стойности (**т.е. > 20 U/L**, фиг. 2А и Б), установява, че най-голям дял имат **парапневмонични** изливи при доброкачествените и съответно **първични белодробни малигнени заболявания** сред злокачествените. Най-високите нива в доброкачествената група са достигнати от един пациент с хроничен продуктивен плеврит (39.9 U/L), един пациент с плеврален излив при системно заболяване на съединителната тъкан (71.7 U/L) и един пациент с плеврален излив, при който клиничното подозрение остава за туберкулоза (93.3 U/L, впоследствие починал). В групата на случаите със злокачествените заболявания най-високи стойности са достигнати при един пациент с лимфопролиферативен процес (38.1 U/L) и двама пациенти с първичен белодробен папиларен аденокарцином (съответно 101 и 113 U/L). Като обобщение на гореописаното можем да кажем, че ADA е доста надежден метод за подпомагане на диагностиката на специфични плеврални изливи, но високи стойности на параметъра могат да се наблюдават и при някои системни автоимунни заболявания, а в редки случаи и при злокачествени патологии [14].

effusion, clinical data and the results of other studies, as including in the current study, we registered various pathological processes that increased it. Interpreting ADA in the context of other investigations could prevent critical diagnostic errors.

A detailed examination of the benign nonspecific and malignant pleural effusions that demonstrated high ADA values, respectively above the upper limit of reference values (**i.e. > 20 U/L**, fig. 2A and B), it seemed that the largest proportion had **parapneumonic** effusions in benign and, respectively, **primary lung malignancies** among the malignant ones. The highest levels in the benign group reached one patient with chronic productive pleurisy (39.9 U/L), one patient with pleural effusion in systemic connective tissue disease (71.7 U/L) and one patient with pleural effusion in which the clinical suspicion remained for tuberculosis (93.3 U/L, subsequently died). In the malignant cases group, the highest values were reached in one patient with a lymphoproliferative process (38.1 U/L) and two patients with primary pulmonary papillary adenocarcinoma (101 and 113 U/L, respectively). As a summary of the above, we can say that ADA is a fairly reliable method to aid in the diagnosis of specific pleural effusions, but high values of the parameter can also be observed in some systemic autoimmune diseases, and in rare cases also in malignant disorders [14].

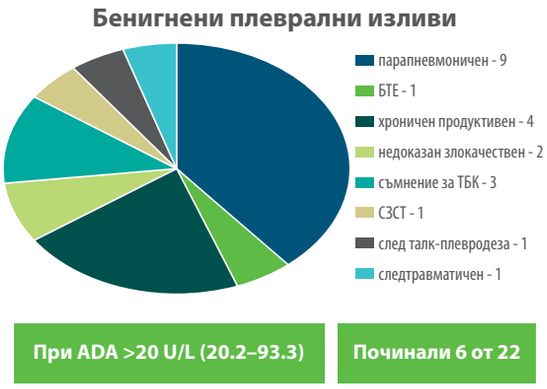

Фиг. 2А. Доброкачествени плеврални изливи, протичащи със завишени стойности на ензима ADA. *(Съкращения: БТЕ – белодробна тромбемболия; ТБК – туберкулоза; СЗСТ – системно заболяване на съединителната тъкан)* [14].

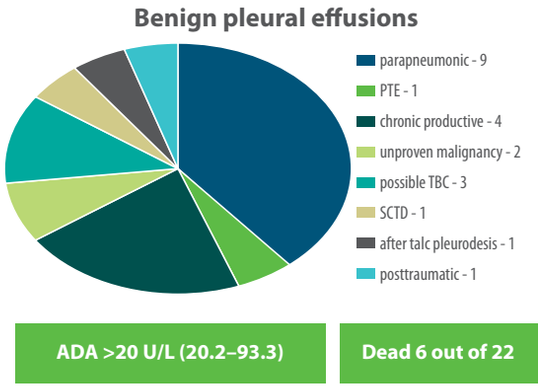

Fig. 2A. Benign pleural effusions occurring with increased values of the ADA enzyme. *(Abbreviations: PTE – pulmonary thromboembolism; TBC – tuberculosis; SCTD – systemic connective tissue disease)* [14].

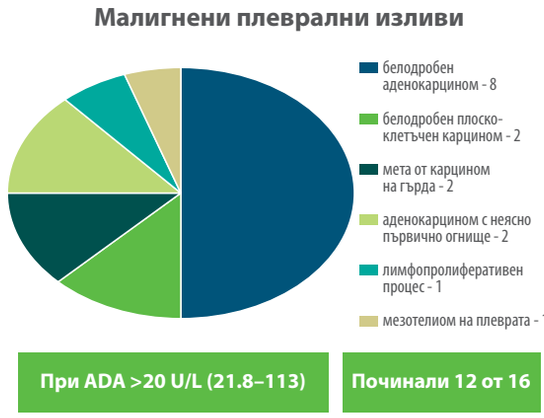

Фиг. 2Б. Малигнени плеврални изливи, при които се установяват завишени стойности на ADA [14].

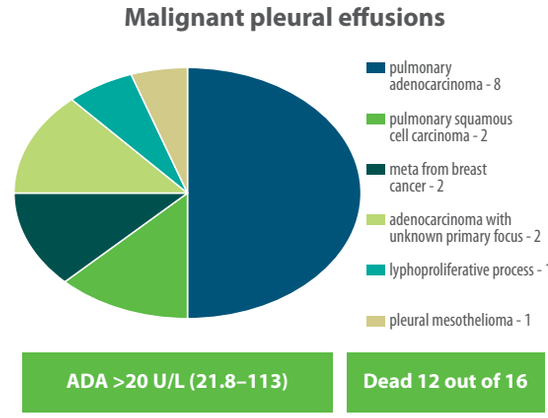

Fig. 2B. Malignant pleural effusions in which elevated ADA values are found [14].

Заключение

Параметърът ADA е високо информативен по отношение на характера на даден плеврален излив с неясна етиология. Считаме за необходимо да интерпретираме този маркер заедно с останалите данни от клиничната картина на пациента и другите проведени изследвания, предмет на диагностичната торакоцентеза. Повишаване на стойностите на ADA в плевралната течност възниква предимно при туберкулозен характер на плевралния излив, но може да бъде установено и при някои неспецифични доброкачествени възпалителни или неопластични заболявания.

Conclusions

The ADA parameter is highly informative regarding the nature of a pleural effusion of unknown etiology. We consider it necessary to interpret this marker together with the other data from the patient's clinical picture and other tests subject of the diagnostic thoracentesis. Elevation of ADA values in the pleural fluid occurs primarily in the tuberculous nature of the pleural effusion, but can be also detected in some non-specific benign inflammatory or neoplastic diseases.

Книгопис:
References:

1. Karkhanis VS, Joshi JM. Pleural effusion: diagnosis, treatment and management. Open Access Emergency Medicine 2012; 4:31-52.
2. Т. Михалова, Р. Петков. Плеврален излив при ревматоиден артрит – в търсене на диагнозата. Торакална медицина, Том X, 2018; 1:40-59.
3. Collins TR, Sahn SA. Thoracocentesis: clinical value, complications, technical problems and patient experience. Chest 1987; 91:817-22.
4. Ocana I., Ribera E., Martines-Vasques JM. et al.: Adenosine deaminase activity in rheumatoid pleural effusion; Ann Rheum Dis.,1988: 47: 394-397.
5. Antonyan A.A., Sharoyan S.G., Haroyan A.A. et al.: Adenosine deaminase isoforms in synovial fluid at rheumatoid arthritis, Chemistry and Biology 2014; No 2: 54-57.
6. Fisher D., Van Der Weyden MB., Snyderman R. et al.: A role for adenosine deaminase in human monocyte maturation. J Clin Invest 1976; 58: 399-407.
7. Ocana I., Martinez-Vasques JM., Segura RM. et al.: Adenosine deaminase in pleural fluids. Test for diagnosis of tuberculous pleural effusions. Chest 1983; 84: 51-3.
8. Ocana I., Martinez-Vasques JM., Ribera E. et al.: Adenosine deaminase activity in the diagnosis of lymphocytic pleural effusions of tuberculous, neoplastic and lymphomatous origin. Tubercle 1986; 67: 141-5.
9. Martinez-Vasques JM., Ribera E., Ocana I. et al.: Adenosine deaminase activity in tuberculous pericarditis. Thorax 1986; 41: 888-9.
10. Zhong J., Maiseyeu A., Davis S.N. et al.: DPP4 in Cardiometabolic Disease: Recent Insignts From the Laboratory and Clinical Trials of DPP4 Inhibition. Circ Res. 2015; 116 (8): 1491-504.
11. Sharoyan S., Antonyan A., Mardanyan S. et al.: Influence of Dipeptidyl Peptidase IV on Enzymatic Properties of Adenosine Deaminase. Acta Biochimica Polonica 2006, v.53., 539-546.
12. Gakis C.: Adenosine deaminase (ADA) isoenzymes ADA1 and ADA2: diagnostic and biological role. Eur Respir J., 1996; 9: 632-633.
13. Mohammadtaheri Z., Mashauekhpou S., Mohammadi F. et al.: Diagnostig Value of Adenosine Deaminase Isoenzyme (ADA2) and Total ADA in Tuberculous Pleural Effusion, Tanaffos 2005; 4 (15); 37-42.
14. Т. Михалова. Ултразвуково изследване в диагнозата на плевралните заболявания. Дисертационен труд, Медицински университет - София, 2021.

Кореспонденция
Гл. ас. д-р Теодора Михалова, дм
Медицински университет – София
УМБАЛ „Св. Иван Рилски“ ЕАД
Бул. „Акад. Иван Гешов“ 15, София

Correspondence
Head assist. prof. Teodora Mihalova, MD, PhD; Medical University – Sofia
UMHAT 'Sv. Ivan Rilski'
15 'Acad. Ivan Geshov' Blvd.
Sofia, Bulgaria

e-mail:
teodora_mihalova@yahoo.com

ИЗИСКВАНИЯ КЪМ АВТОРИТЕ

За публикуване се приемат обзорни статии, оригинални статии, описание на случаи от клиничната практика и писма до редакторите.

Текстовете, таблиците и фигурите се предават в електронен ръкопис (на носител или в електронно писмо) на български и английски език, изработени с текстообработваща програма Word. Фигурите се предават във формат .tif или .jpg. Освен включени в електронния текст, фигурите трябва да се предоставят и като отделни файлове. Обемът на обзорните статии не трябва да надхвърля 15 стандартни страници, на оригиналните статии – 10 страници и на представените клинични случаи – 7 страници (до 30 реда, 60 – 66 знака на ред, формат А4).

Под заглавието на всяка публикация се посочват имената на авторите, както следва: инициал на собственото име и фамилия. Посочва се местоработата на авторите. Ако авторският колектив е от повече от една институции, имената се маркират с цифров индекс.

Всички статии задължително се придружават от резюме на български и английски език в обем до 250 думи и до 6 ключови думи.

Структурата на всяка оригинална статия задължително включва следните шест раздела: увод, цел, материал и методи, резултати, обсъждане и заключение (изводи).

Библиографията да съдържа до 40 литературни източника за обзорни статии и до 20 за оригинални статии, подредени по ред на цитиране, като имената на авторите се цитират в текста на оригинален език, а поредният номер на цитираната публикация се отбелязва с арабска цифра.

Библиографските източници се цитират по следния начин:

• цитат на статия: Автори (фамилно име, инициал на собствено име). Заглавие на статията. Заглавие на списанието (съкратено по Index Medicus), година, том, брой, страници (от-до).

• цитат на книга: Автор. Заглавие на книгата. Издателство, местоиздаване, година на издаване, страници.

• цитат на сборник: Автор. Заглавие на главата. Заглавие на сборника. Издателство, местоиздаване, година на издаване, страници.

В края на електронния ръкопис задължително се отбелязва адрес за кореспонденция, съдържащ името на първия автор, пощенски и електронен адрес, телефонен и факс номер. Авторите прилагат декларация, че предоставения материал не е публикуван или предаден за печат в друго печатно издание.

Електронни ръкописи не се връщат на авторите. Редакцията не изплаща хонорари.

Материалите се изпращат на адрес:

Проф. д-р Венцислава Пенчева
УМБАЛ "Александровска"
Медицински университет, София
e-mail: toracal.med@gmail.com
т. 0888 978 703

INSTRUCTIONS TO AUTHORS

The Thoracic Medicine is the official journal of the Bulgarian Respiratory Society. The Journal publishes papers in Bulgarian and in English including reviews, original articles, case presentations, and letters to the editor.

Text, tables and figures should be submitted in electronic manuscript (the copy or electronic mail) in Bulgarian and in English, made with a word processing program Word. Figures should be submitted in the format, .tif or .jpg. Furthermore, included in electronic text, figures should be provided as separate files.

The volume of review articles should not exceed 15 standard pages, of original articles – 10 pages, and submitted clinical cases – 7 pages (30 lines, 69 – 66 characters per line, A4).

Under the title of each publication the names of the authors as follows: initial of the first name and surname. Institution of work of the authors must be indicated. If authors are from more than one institution, the names are marked with a number index.

All publications must be accompanied by a summary in Bulgarian and in English which is restricted to 250 words, and up to 6 keywords.

The structure of each article must include the following six sections: introduction, aim, material and methods, discussions and conclusions.

References should include up to 40 literature sources for reviews and up to 20 for original articles, arranged in order of citation, with authors names quoted as the original title, and reference number should be marked with Arabic numeral.

References should be quoted as follows:

• article quote: Author (last name, first name initials). Article title. Journal title (abbreviated by Index Medicus). Year. Volume. Issue. Pages (from-to)

• book quote: Author. Book title. Publishing house. Place of publishing. Year of publishing. Pages.

• monography quote: Author. Chapter title. Monography title. Publishing house. Place of publishing. Year of publishing. Pages.

At the end of the manuscript a corresponding address is required, containing first author's name, post code and e-mail, telephone and fax number. Authors should attach a declaration, that the provided article is not published or submitted for printing in other journal.

Manuscripts won't be sending back to authors. The publisher doesn't pay honorarium.

Submissions shall be sent to:

Prof. Dr. Ventsislava Pencheva
UMHAT "Alexandrovska"
Medical University, Sofia
e-mail: thoracic.med@gmail.com
p. +359 888 978 703

ИЗДАТЕЛ
Българско дружество
по белодробни болести
http://brsnet.bg/

ГЛАВЕН РЕДАКТОР
Проф. Венцислава Пенчева, дм,
Катедра по пропедевтика
на вътрешните болести,
Медицински Университет – София
София, България

РЕДАКЦИОНЕН СЪВЕТ
Проф. д-р Диана Петкова
Доц. д-р Владимир Ходжев
Доц. д-р Явор Иванов
Проф. д-р Росен Петков
Проф. д-р Благой Маринов
Проф. д-р Ваня Юрукова
Доц. д-р Милена Енчева
Доц. д-р Владимир Миланов
Д-р Кирил Палавеев
Д-р Светослав Дачев

ТЕХНИЧЕСКИ РЕДАКТОР
Нина Локмаджиева

ДИЗАЙН И ПРЕДПЕЧАТ
Александър Калудов
Нира Комюникейшънс ЕООД
онлайн издание:
ISSN 3033-0165

PUBLISHER
Bulgarian Respiratory Society
http://brsnet.bg/

CHIEF EDITOR
Prof. Ventsislava Pencheva, MD, PhD
Department of Propedeutic
of Internal Diseases
Medical University – Sofia
Sofia, Bulgaria

ASSOCIATE EDITORS
Prof. Diana Petkova, MD, PhD
Assoc. Prof. Vladimir , MD, PhD
Assoc. Prof. Yavor Ivanov, MD, PhD
Prof. Rossen Petkov, MD, PhD
Prof. Blagoy Marinov, MD, PhD
Prof. Vanya Yurukova,MD, PhD
Assoc. Prof. Milena Encheva,MD, PhD
Assoc. Prof. Vladimir Milanov, MD, PhD
Dr. Kiril Palaveev
Dr. Svetoslav Dachev

TECHNICAL EDITOR
Nina Lockmadzhieva

DESIGN & PREPRESS
Alexander Kaludov
Nira Communications Ltd.
online:
ISSN 3033-0165

TRELEGY ELLIPTA

fluticasone furoate/umeclidinium/vilanterol

BERLIN-CHEMIE MENARINI

При пациенти с умерена до тежка ХОББ:

- **Значимо подобрява белодробната функция и подобрението се запазва трайно във времето[1*]**
- **Значимо намалява годишната честота на умерените/тежките екзацербации[1**]**



МКБ код: J44.8
Код по НЗОК: RF217

Trelegy Ellipta 92 микрограма/55 микрограма/22 микрограма прах за инхалация, предварително дозиран. Всяка единична инхалация доставя една освободена доза (дозата, която се освобождава от мундщука) 92 микрограма флутиказонов фуроат (fluticasone furoate), 65 микрограма умеклидиниев бромид (umeclidinium bromide), еквивалентен на 55 микрограма умеклидиниум и 22 микрограма вилантерол (vilanterol) (като трифенатат). Това съответства на предварително дозирана доза от 100 микрограма флутиказонов фуроат, 74,2 микрограма умеклидиниев бромид, еквивалентен на 62,5 микрограма умеклидиниум и 25 микрограма вилантерол (като трифенатат). Всяка освободена доза съдържа приблизително 25 mg лактоза монохидрат. **Терапевтични показания:** Trelegy Ellipta е показан за поддържащо лечение при възрастни пациенти с умерена до тежка хронична обструктивна белодробна болест (ХОББ), които са незадоволително лекувани с комбинация от инхалаторен кортикостероид и дългодействащ β2-агонист или с комбинация от дългодействащ β2-агонист и дългодействащ мускаринов антагонист. **Дозировка:** Препоръчителната и максимална доза е една инхалация веднъж дневно, всеки ден, по едно и също време. Специални популации: Старческа възраст - не е необходимо коригиране на дозата при пациенти на възраст на и над 65 години. Бъбречно увреждане: не е необходимо коригиране на дозата при пациенти с бъбречно увреждане. Чернодробно увреждане: не е необходимо коригиране на дозата при пациенти с лека, умерена или тежка степен на чернодробно увреждане. Trelegy Ellipta трябва да се използва с повишено внимание при пациенти с умерена до тежка степен на чернодробно увреждане. Педиатрична популация: Няма съответно приложение на Trelegy Ellipta в педиатричната популация (възраст под 18 години) за показанието ХОББ. **Противопоказания:** Свръхчувствителност към активните вещества или към някое от помощните вещества. **Притежател на разрешителното за употреба:** GlaxoSmithKline Trading Services Limited, 12 Riverwalk, Citywest Business Campus, Dublin 24, Ирландия

ХОББ – хронична обструктивна белодробна болест, FF – флутиказон фуроат, UMEC – умеклидиниум, VI – вилантерол, BUD – будезонид, FOR – формотерол, $ФЕО_1$– форсиран експираторен обем за 1 секунда, SGRQ - респираторен въпросник на университета Сейнт Джордж

*24-седмично проучване (N=1 810), фаза III, мултинационално, многоцентрово, рандомизирано, двойно-сляпо, двойно-заслепено, паралелно-групово проучване с продължение до 52 седмици в подгрупа от участници (n=430), в което се сравняват Trelegy Ellipta (92/55/22 микрограма) с будезонид/формотерол 400/12 микрограма (BUD/ FOR), прилагани два пъти дневно. Комбинирани първични крайни точки: промяна на преддозовия $ФЕО_1$ и промяна на SGRQ общ скор спрямо изходните нива на 24. седмица.

**52-седмично проучване (N=10 355), фаза III, многоцентрово, мултинационално, рандомизирано, двойно-сляпо, паралелно-групово проучване, в което се сравняват Trelegy Ellipta (92/55/22 микрограма) с флутиказон фуроат/вилантерол 92/22 микрограма (FF/VI) и умеклидиниум/вилантерол 55/22 микрограма (UMEC/VI). Първична крайна точка: годишна честота на умерени/тежки екзацербации на FF/UMEC/VI спрямо FF/VI и UMEC/VI (вкл. 1 ден след приложение на последната доза).

1. Актуална КХП на Trelegy Ellipta

© 2024 Trelegy и Ellipta са регистрирани търговски марки, които са притежание или е даден лиценз на компаниите от групата на GSK.

Лекарствен продукт по лекарско предписание. Информация за медицински специалисти. За допълнителна информация, моля, прочетете кратката характеристика на продукта, предоставена от притежателя на разрешението за употреба ГлаксоСмитКлайн, или се обърнете към Берлин-Хеми/А. Менарини България ЕООД,
бул. Цариградско шосе 90, София 1784, e-mail: bcsofia@berlin-chemie.com Берлин-Хеми/А. Менарини България не препоръчва употребата на този лекарствен продукт по начин различен от описания в кратката характеристика на продукта.
Безплатна линия за съобщаване на нежелани лекарствени реакции: 0800 80 828
BG-TRE-1-2024_MFLOW Дата на одобрение: юли 2024 г.

КХП Trelegy Ellipta